

皮膚悪性腫瘍ガイドライン第3版 有棘細胞癌診療ガイドライン 2020

公益社団法人日本皮膚科学会

一般社団法人日本皮膚悪性腫瘍学会

皮膚悪性腫瘍診療ガイドライン改訂委員会（有棘細胞癌ガイドライングループ）

安齋眞一¹ 梅林芳弘² 勝俣範之³ 加藤裕史⁴ 門野岳史⁵ 高井利浩⁶
並木 剛⁷ 中川雅裕⁸ 副島俊典⁹ 古賀弘志¹⁰ 菅谷 誠¹¹

第1章 有棘細胞癌診療ガイドラインについて

1. 本ガイドラインの目的

本診療ガイドラインの目的は、本邦の有棘細胞癌の診療に関し、現在利用可能なエビデンスを渉猟して解釈を施し、それに基づいて診療上の疑問に対する推奨を明らかにすることである。これにより、有棘細胞癌の診療に携わる医療従事者、ならびに市民に対し、適正な判断のための指針を提供することを目指している。

2. 改訂の目的

本邦の有棘細胞癌ガイドラインはメラノーマ、有棘細胞癌、乳房外 Paget 病、基底細胞癌の4つの皮膚悪性腫瘍を取り扱う「皮膚悪性腫瘍診療ガイドライン」として2007年11月に出版された。以後2015年1月に第2版として改訂され出版されている。他の疾患と同様に有棘細胞癌に関しても、新たな知見が蓄積しており、実臨床に即した指針の提供のためには、数年単位でのガイドライン改訂が必要と考えられる。今回も第2版の出版より約5年を経て、2020年に第3版が出版されることとなり、日本皮膚科学会より委嘱をうけた関係学会や各領域の第一人者からなる改訂委員によっ

て、有棘細胞癌についての多方面からの文献を十分に検討し、体系化された指針を作成することに努めた。

3. 本ガイドラインの適応が想定される対象者、および想定される利用対象者

本ガイドラインは有棘細胞癌の存在が疑われる患者、有棘細胞癌と診断された患者を対象集団とした。対象の性別、病期や重症度、合併症の有無などは限定せず、臨床現場で広く遭遇するであろう患者状況を想定して作成した。想定される利用者は、有棘細胞癌の診療に当たるすべての臨床医、看護師、薬剤師、その他の医療従事者を含む医療チーム、医療政策決定者である。また、一般臨床医が有棘細胞癌に効率的かつ適切に対処することの一助となることも配慮した。さらには、有棘細胞癌や有棘細胞癌が疑われる患者・家族をはじめ、有棘細胞癌の診療に関心を有する国内外の医療・福祉・教育・保険・出版・報道等の関係者、他分野のガイドライン作成者、有棘細胞癌の診療に関わる行政・立法・司法機関等においても利用が想定される。特に有棘細胞癌の患者・家族には有棘細胞癌への理解の一助となり、医療従事者と医療を受ける立場の方々の相互の理解・納得のもとに、より好ましい医療が選択され、実行されることを期待する。本改訂版出版後には、患者・家族・一般国民向けの本ガイドラインの解説書も作成する予定である。

4. 本ガイドラインを使用する場合の注意事項

ガイドラインは作成時点での最も標準的な診療指針であるが、実際の診療行為を強制するものではなく、最終的には施設の状況（人員、医療従事者の経験、設備・機器など）や個々の患者の個別性を加味して、対処法を患者・家族と、診療にあたる医師やその他の医

- 1) 日本医科大学武蔵小杉病院皮膚科・皮膚病理診断室（有棘細胞癌診療ガイドライン代表委員）
- 2) 東京医科大学八王子医療センター皮膚科
- 3) 日本医科大学武蔵小杉病院腫瘍内科
- 4) 名古屋市立大学大学院医学研究科加齢・環境皮膚科
- 5) 聖マリアンナ医科大学医学部皮膚科
- 6) 兵庫県立がんセンター皮膚科
- 7) 東京医科歯科大学医学部皮膚科
- 8) 静岡県立がんセンター形成外科
- 9) 神戸陽子線センター放射線治療科
- 10) 信州大学皮膚科（古賀弘志：統括委員）
- 11) 国際医療福祉大学皮膚科（委員長）

療者等との間で、十分な話し合いの上で決定すべきである。また、ガイドラインに記載されている内容に関しては、日本皮膚科学会が責任を負うものとするが、診療結果についての責任は主治医、担当医等の直接の診療担当者に帰属すべきもので、日本皮膚科学会および有棘細胞癌ガイドライン改訂委員会は責任を負わない。なお、本文中の薬剤などは、一部本邦で承認されていない海外臨床試験での使用法、用量を含んでいる。

5. 改訂ガイドラインの特徴

有棘細胞癌の診断・治療は今なお進歩を遂げており、また治療手段も多様性を増していることから、それらを包括的に取り入れ、臨床現場に柔軟な選択肢が担保されるようにガイドラインの改訂を行った。本ガイドラインの改訂にあたっては皮膚悪性腫瘍診療ガイドライン改訂委員会が設置され、有棘細胞癌グループは6つの作成グループ（メラノーマグループ、有棘細胞癌グループ、乳房外Paget病グループ、基底細胞癌グループ、血管肉腫グループ、リンパ腫グループ）の一翼を担っている。改訂委員会では委員長、統括委員と、それぞれのグループで指名された代表委員が、グループ内の統括とグループ間の調整を行った。各グループにおいて、全国より皮膚科、形成外科、放射線科、など多領域の医師が改訂委員として参加し、第2版の改訂時よりも長い時間を費やして議論と修正を重ね、推奨内容を決定した（有棘細胞癌ガイドライン改訂委員一覧は別表1に掲載）。本ガイドラインの作成に際しては、改訂委員のなかで作成委員（パネリスト）の他にシステマティックレビューを担当するシステマティックレビューチームを設け、エビデンスの収集やエビデンス評価・統合を実施した。文献検索は日本医学図書館協会の協力により、ガイドラインに精通した図書館司書が実施した。本ガイドラインは2017年12月27日に改訂された「Minds 診療ガイドライン作成マニュアル 2017」¹⁾に準拠して作成しており、それに基づいてガイドラインの構成や推奨の強さを決定した。ガイドライン全体の構成についても見直しを行い、前版までのガイドライン等を通じてその知識や技術が広く臨床現場に浸透し、その是非について十分なコンセンサスが確立していると考えられる事項（background question）については、本ガイドラインの前半部分に新たに総論を設けてそのなかで紹介することとした。Background Question とするには議論の余地が残る重要臨床事項について、これまでと同様に臨床質問を作

成し（foreground question）、クリニカルクエスチョン（clinical question：CQ）として後半に記述した。

6. エビデンス収集方法（文献検索）

これまでのガイドラインや海外のガイドラインを参考に有棘細胞癌の診療に関する重要臨床課題を決定し、それをもとにしてクリニカルクエスチョン（CQ）を設定した。CQの設定に際しては、その構成要素（PICO（P：patients, problem, population, I：interventions, C：comparisons, controls, comparators, O：outcomes））を検討し、PICOに基づく包括的な文献検索を実施した。本ガイドラインの文献検索は日本医学図書館協会の協力により、阿部信一先生（東京慈恵会医科大学学術情報センター）を中心に実施していただいた。すべてのCQに関して1963年より2018年までの論文について、PubMedと医学中央雑誌（医中誌）を検索した。検索が不十分な場合は、原則として検索式の見直しをして再検索を行った。これらのデータベースにない文献や主要な国際学会での報告についても、システマティックレビューを担当する委員によって必要と判断された場合は、ハンドサーチを行い追加した。

検索後の文献はシステマティックレビューチームに属する改訂委員1名と検討CQを直接担当しないガイドライン作成グループに属する改訂委員1名の計2名で、それぞれ独立して各重要臨床課題と益と害のアウトカムに関する内容のスクリーニング（2次スクリーニング）を行い、採用論文を決定した。

7. システマティックレビューの方法

「Minds 診療ガイドライン作成マニュアル 2017」の手順に従い、付随する作業用テンプレートをを用いた。

7.1 個々の報告に対する評価（STEP 1）

まず個々のCQを担当するシステマティックレビューチームは、アウトカムごとにまとめられた文献集合の個々の論文について、研究デザイン（介入研究、観察研究）ごとにバイアスリスク（選択バイアス、実行バイアス、検出バイアス、症例減少バイアス、その他のバイアス）、非直接性（研究対象集団の違い、介入の違い、比較の違い、アウトカム測定の違い）を評価し、対象人数を抽出した。効果指標の提示方法が異なる場合は、リスク比、リスク差などに統一し、エビデンス総体として記載した。

表1 エビデンス総体のエビデンスの確実性（強さ）

A（強）：効果の推定値が推奨を支持する適切さに強く確信がある
B（中）：効果の推定値が推奨を支持する適切さに中等度の確信がある
C（弱）：効果の推定値が推奨を支持する適切さに対する確信は限定的である
D（とても弱い）：効果の推定値が推奨を支持する適切さにほとんど確信できない

7.2 エビデンス総体の総括（STEP 2）

エビデンス総体をアウトカム横断的に統合した全体をエビデンス総体の総括に関する評価を行い、エビデンスの確実性を一つに決定した。改めてバイアスリスク、非直接性を評価し、これに加え、非一貫性、不精確、出版バイアスなどを評価した。エビデンス総体のエビデンスの確実性（強さ）は表1の通りに分類した。

7.3 定量的システマティックレビュー（メタアナリシス）

今回のCQに関しては、いずれも得られた文献の研究デザインやPICOの各項目の類似性が高くなかったため、定量的システマティックレビュー（メタアナリシス）は行わず、定性的システマティックレビューを行った。

7.4 定性的システマティックレビュー

定量的システマティックレビュー（メタアナリシス）を行うことができない場合は、定性的システマティックレビューを行った。

7.5 システマティックレビューレポートの作成

以上の定量的または定性的システマティックレビューの結果をエビデンス総体の強さとしてシステマティックレビューレポートにまとめ、エビデンス総体の総括とともに推奨作成の資料とした。

8. 推奨決定の方法

8.1 各CQ担当者内での検討

アウトカム全般に関する全体的なエビデンスの確実性ととも、望ましい効果（益）と望ましくない効果（害と負担など）のバランスを考慮し、推奨を作成した。

望ましい効果と望ましくない効果の重要度（重みづけ）については、CQリストの重要度、およびエビデ

ンス総体の総括の重要度をもとに再評価し決定した。以上のエビデンスの確実性、望ましい効果と望ましくない効果のバランス、患者の価値観・好み、にコスト等も加味して総合的に推奨の向きと強さを勘案し、各CQ担当者内での協議を経て推奨決定会議に提出した。

8.2 推奨決定会議

改訂委員会推奨決定会議（パネル会議）において、各CQのシステマティックレビュー担当者から事前に提出された資料（評価シート・エビデンス総体、システマティックレビューレポート）を参考に各レビュー担当委員が検討結果を報告した。その後、作成委員を交えて推奨について、本邦独自の医療行政や医療経済を含めた社会的背景などを加味しつつ綿密に議論した。なお多様な意見を取り入れるため作成委員にシステマティックレビュー担当者もパネリストとして加えた。十分な議論の後に推奨決定のための投票を行った。投票に際して以下の推奨決定方法を事前に決定しておいた。

- i. できる限り多数の有棘細胞癌ガイドライン改訂委員が投票に参加する。
- ii. 投票を行うCQに関連して、規定を超える経済的利益相反（COI）または学術的COI、その他のCOIを有する委員は、議論に参加可能だが投票を棄権する。
- iii. 以下のいずれかの選択肢の一つに投票を行う（挙手による投票）。
 - 1 行うことを推奨する（強い推奨）
 - 2 行うことを提案する（弱い推奨）
 - 2 行わないことを提案する（弱い推奨）
 - 1 行わないことを推奨する（強い推奨）
 - ・推奨なし
- iv. 推奨の向きと強さの決定には以下の方法を採用する。
 - ・50%以上が片方の向き（行う/行わない）に投票し、かつ反対の向きが20%未満であった場合は、50%以上が投票した向きを推奨または提案とする。
 - ・さらには70%以上が「強い」を支持した場合には、

強い推奨とする。それ以外は弱い推奨とする。

- ・上記の得票分布が得られなかった場合は、再度討議を行い、再投票を実施する。投票は2回まで行って合意に達しない場合は、推奨なしとする。

各CQの投票直前に各種COIの有無について再度確認し、規定を超えるCOIを有する委員は投票を棄権することとした。投票結果については、各CQの解説文中に示した。棄権の状況については別表2に掲載した。委員は該当するCOIの開示を行った。

9. 作成過程におけるCQ番号の変更について

作成過程におけるCQ番号の変更は特になかった。

10. ガイドライン改訂作業の実際

有棘細胞癌ガイドライン第3版は2017年2月に第1回改訂委員会を開催し、改訂作業を開始した。以降、以下のように、3回の皮膚悪性腫瘍診療ガイドライン改訂委員会（以下、改訂委員会）、4回の有棘細胞癌ガイドライン改訂委員会予備会議（以下、予備会議）、1回の有棘細胞癌ガイドライングループ会議、後述のように2回のパブリックコメントと専門家のコメントによる外部評価を経て、本ガイドラインは作成された。予備会議として推奨の提案や質疑応答を行い（メール会議）、有棘細胞癌ガイドライン会議での意見交換を効率化した。

10.1 改訂委員会

- ・第1回改訂委員会（2017年2月11日（土）新宿京王プラザホテル）

- ▶ 2019年改訂予定を決定
- ▶ 各グループ作成委員の紹介
- ▶ ガイドライン作成作業の概要紹介：菅谷 誠先生（国際医療福祉大学）、古賀弘志先生（信州大学）

- ・第2回改訂委員会（2017年7月1日（土）秋田キャッスルホテル）

- ▶ 各ガイドライングループの作成進捗状況確認
- ▶ 今後のガイドライン作成のロードマップの共有

- ・第3回改訂委員会（2018年6月1日（金）リーガロイヤルホテル広島）

- ▶ 各ガイドライングループの作成進捗状況確認
- ▶ 今後のガイドライン作成のロードマップの共有

10.2 予備会議（すべてメール会議）

- ・第1回（2017年6月4日～12月1日）

- ▶ CQの選定について

- ・第2回（2018年11月6日～11月26日）
 - ▶ CQ推奨文作成フォーマットの討議、決定
- ・第3回（2018年12月4日～2019年9月10日）
 - ▶ パネル会議の結果を反映したCQ推奨文の修正
- ・第4回（2019年12月3日～12月27日）
 - ▶ ガイドライン総論内容の修正

10.3 有棘細胞癌診療ガイドライングループ会議

- ・第1回会議（2017年6月4日（日）仙台国際センター）

- ▶ CQの草案設定・確認

- ▶ 総論項目の選定

- ・第2回会議（2018年12月2日（日）ザ・プリンスパークタワー東京）

- ▶ パネル会議による推奨決定

11. 外部評価およびパブリックコメント、専門家コメント

本改訂ガイドラインは2つの外部評価グループからの評価を受けた。1つは日本皮膚科学会より、ガイドライン作成委員会委員を兼任しない学会代議員からパブリックコメントによる評価を受けた（2020年5月26日～6月26日）。もう1つは日本皮膚悪性腫瘍学会より、学会評議員から専門家コメントによる評価を受けた（2020年3月6日～4月5日）。これらのパブリックコメント、専門家コメントの内容を考慮し、コメントによる修正を行った上で、最終的な推奨を決定した。

12. 今後の改訂とめざすべき改訂のあり方

有棘細胞癌はその前駆病変である日光角化症やボーエン病などを含めれば皮膚悪性腫瘍の中でも最も罹患率が高い。しかしながら今回のガイドライン改訂で抽出したエビデンスでは、悪性黒色腫や皮膚リンパ腫などと比較してエビデンスレベルが低いものや、アウトカムが一定でないものが多かった。この原因としていくつかのものが挙がるが、特に大きなものは、薬剤や治療選択肢が少ないことであると考えられる。しかしながら免疫チェックポイント阻害薬の登場により、外科的治療に加え薬剤治療も選択肢の一つとなり、より高いエビデンスが蓄積されていくことが予想されている。そのため今後は少なくとも数年間に1回の改訂を行いつつ、重要で、高いエビデンスが報告された段階で

図1 A. CPG 策定参加者と1親等内家族のCOI自己申告項目の開示基準額と金額区分. B. CPG 策定参加者にかかる組織COI申告項目と開示基準額以上の金額区分(参加基準ガイドンス²⁾より)

1. 企業や営利を目的とした団体の役員、顧問の有無と報酬額
基準額 100万円/企業/年 金額区分: ①100万円≤ ②500万円≤ ③1000万円≤
2. 株の保有と、その株式から得られる利益(最近1年間の本株式による利益)
基準額 100万円/企業/年 金額区分: ①100万円≤ ②500万円≤ ③1000万円≤
3. 企業や営利を目的とした団体から特許権使用料として支払われた報酬
基準額 100万円/企業/年 金額区分: ①100万円≤ ②500万円≤ ③1000万円≤
4. 1つの企業や営利を目的とした団体より、会議の出席(発表、助言など)に対し支払われた日当、講演料などの報酬
基準額 50万円/企業/年 金額区分: ①50万円≤ ②100万円≤ ③200万円≤
5. 1つの企業や営利を目的とした団体がパンフレット、座談会記事などの執筆に対して支払った原稿料
基準額 50万円/企業/年 金額区分: ①50万円≤ ②100万円≤ ③200万円≤
6. 1つの企業や営利を目的とした団体が提供する研究費(産学共同研究、受託研究、治験など)
基準額 100万円/企業/年 金額区分: ①100万円≤ ②1000万円≤ ③2000万円≤
7. 1つの企業や営利を目的とした団体が提供する奨学(奨励)寄附金
基準額 100万円/企業/年 金額区分: ①100万円≤ ②500万円≤ ③1000万円≤
8. 企業などが提供する寄附講座
企業などからの寄附講座に所属し、寄附金が実際に割り当てられた100万円以上のものを記載
9. その他の報酬(研究とは直接に関係しない旅行、贈答品など)
基準額 5万円/企業/年 金額区分: ①5万円≤ ②20万円≤ ③50万円≤

A

6. 1つの企業や営利を目的とした団体が提供する研究費(産学共同研究、受託研究、治験など)
基準額 1000万円/企業/年 金額区分: ①1000万円≤ ②2000万円≤ ③4000万円≤
7. 1つの企業や営利を目的とした団体が提供する奨学(奨励)寄附金
基準額 200万円/企業/年 金額区分: ①200万円≤ ②1000万円≤ ③2000万円≤

B

別表1 皮膚悪性腫瘍診療ガイドライン改訂委員会(有棘細胞癌グループ)委員

委員長	国際医療福祉大学皮膚科	菅谷 誠
統括委員	信州大学医学部皮膚科学教室	古賀弘志
作成委員(代表委員)	日本医科大学武蔵小杉病院皮膚科・皮膚病理診断室	安齋 真一
作成委員	東京医科大学八王子医療センター皮膚科	梅林 芳弘
	日本医科大学武蔵小杉病院腫瘍内科	勝俣 範之
	名古屋市立大学医学部皮膚科	加藤 裕史
	聖マリアンナ医科大学医学部皮膚科	門野 岳史
	兵庫県立がんセンター皮膚科	高井 利浩
	東京医科歯科大学医学部皮膚科	並木 剛
	静岡県立がんセンター形成外科	中川 雅裕
	神戸陽子線センター放射線治療科	副島 俊典

適宜臨時の部分改訂などを検討する必要があると考えられる。今後高齢化が進むことにより、上皮内病変も含めて有棘細胞癌患者の増加が見込まれる。それらの患者に対して適切な診療を提供するためにも皮膚科医師のみではなく、他科、特にクリニックで診療が行われている先生方にも参考にしていただけるような内容も考慮して改訂を行っていく必要があると考えられ

る。そのためには本邦からのエビデンスの発信(日本人における有棘細胞癌データ)が重要であると考えられる。それらを海外データと比較検証し、より実臨床に昇華させることが可能なガイドラインとして今後も新たな形を作っていくことができればと考えている。

別表2 推奨決定会議（パネル会議）における投票の棄権

CQ 番号	CQ	経済的 COI による棄権	学術的 COI による棄権
CQ1	日光角化症に対して以下の治療をおこなうべきか？ 外科的治療 凍結療法 Photodynamic therapy (PDT) イミキモド 5-FU 軟膏		
CQ2	有棘細胞癌の原発巣の手術療法において、切除範囲はどのように設定すればよいか。 根治手術不能有棘細胞癌で以下の治療を行うことは勧められるか？ ①放射線治療 ②薬物治療 白金製剤を含む多剤併用化学療法	②のみ加藤裕史	
CQ3	タキサン製剤による化学療法 CPT-11 による化学療法 S-1 製剤による化学療法 免疫チェックポイント阻害薬：cemiplimab（セミプリマブ） セツキシマブその他の EGFR 阻害剤		

13. 出版後のガイドラインのモニタリング

ガイドライン出版後、必要に応じてアンケートを行い、本ガイドラインの評価、次回の改訂に当たっての改善点などを抽出したい。また前述の様に診療自体を変化させるような大きなエビデンスが報告された際には部分改訂や改訂時期の前倒しを検討したいと考えている。

14. 資金

このガイドライン作成に要した資金はすべて日本皮膚科学会が負担した。日本皮膚科学会の定める基準により改訂委員会出席に関わる旅費や日当、宿泊の支援をうけた。原稿料などの支払いは一切なく、これらの支援が指針作成へ影響を及ぼすものではなかった。

15. 利益相反

15.1 利益相反の申告

2017年3月に日本医学会より公表された「診療ガイドライン策定参加資格基準ガイドランス」(以下、参加基準ガイドランス)²⁾に従い、ガイドライン改訂委員会委員、外部評価委員が就任時に前年にさかのぼって過去3年間分とガイドライン公表までの1年ごとの利益相反(conflict of interest: COI)の開示を行った。申告に際しては、1) 委員本人のCOI、委員の配偶者、2) 1親等親族または収入・財産的利益を共有する者のCOI、

3) 委員が所属する組織・部門にかかる組織COIを、参加基準ガイドランスの定めるCOI自己申告書にて金額区分(図1A, 1B)とともに申告した。

対象期間は2017年1月1日から2019年12月31日までとした。該当企業・団体を以下に示す。
加藤裕史(大鵬薬品工業株式会社(奨学寄付金1-①))

15.2 COIへの対応と対策

経済的COIまたは学術的COIその他のCOIを有する委員は、COIに関連するCQについての議論には参加可能としたが推奨決定の投票は棄権した。

第2章 有棘細胞癌総論

1. 概念と定義

重層扁平上皮に分化する悪性腫瘍を、発生臓器に関わらず一般に「扁平上皮癌」という。その中で、皮膚の重層扁平上皮すなわち表皮ケラチノサイトに分化する悪性腫瘍を、本邦では特に「有棘細胞癌」と呼びならわしている。英語では、皮膚の扁平上皮癌も他臓器のそれと区別することなく“squamous cell carcinoma”と表記される。

日本語と英語の正しい対応関係は「扁平上皮癌(squamous cell carcinoma)」ないし「有棘細胞癌(spinous cell carcinoma^{3,4)}」のほうであるが、通常「有棘細胞癌(squamous cell carcinoma)」と、捻じれを意識しないまま記載されている。いずれにせよ略称は共

通で SCC である。

有棘細胞癌の「棘」とは、表皮有棘細胞の持つ「棘」、すなわち細胞間橋のことである。有棘細胞癌は、有棘細胞（ケラチノサイト）への分化の特徴として、細胞間橋の形成⁵⁾、角化⁵⁾⁶⁾、シート状の増殖パターン⁵⁾、ケラチンの発現⁶⁾を示す。

有棘細胞癌が表皮内に留まるものを表皮内癌（SCC *in situ*）という。代表的なものはボーエン病と日光角化症（光線角化症）である。日光角化症については、表皮内癌の範疇から外し、前癌病変（precancerous lesion⁷⁾、carcinoma precursor⁸⁾）という捉え方をする場合もある。

2. 疫学

有棘細胞癌は日本においては基底細胞癌の次に多い皮膚悪性腫瘍であり、高齢化に伴い増加傾向にある。日本における発症率に関する明確な統計はないが、1987～1991年の5年間に2,507例の報告があり、毎年人口10万人あたり約2.5人に発生するとされ⁹⁾、おおよそ悪性黒色腫の1.5倍から2倍程度生じると推定されている¹⁰⁾¹¹⁾。また、1987～2001年の約100施設からの集計では、有棘細胞癌、基底細胞癌、悪性黒色腫の合計29,170例のうち有棘細胞癌は28%を占めた。また、この集計では日光角化症は8,975例であった¹²⁾。

2008年に全国の約180施設余りに対して行った調査では、有棘細胞癌1,050例、ボーエン病741例であった¹³⁾。また、2011年に全国の主要200施設余りに対して行った調査では、有棘細胞癌が1,247例、ボーエン病が874例であった¹⁴⁾。有棘細胞癌の受診時の年齢は70歳以上が約8割であり、ピークが80歳代で、平均が77.8歳であった。男女比は1.15:1と男性が若干多かった。発生母地に関しては、日光角化症が251例（23.9%）と最多で、ボーエン病が68例（6.4%）、熱傷瘢痕が42例（4.0%）であった¹⁰⁾。また発生部位別では頭頸部が51.0%、体幹が9.6%、上肢が8.7%、下肢が16.9%と、約半数を頭頸部が占めた。日本人についてはSCCと日光紫外線との関係を示す信頼できるデータは乏しいが、約6割が日光露出部に生じることより、白人ほどでないにせよ、紫外線の関与が考えられる¹⁵⁾。

一方、ボーエン病の受診時の平均年齢は75.2歳であり、ピークが70歳代であった。男女比は1:1.21と女性にやや多く、有棘細胞癌と反対の傾向を示した。また、単発例が678例であるのに対して多発例は59例であり、7.9%を占めた。また発生部位別では下肢が38.3%

と最多で、体幹が26.2%、上肢18.2%であった¹³⁾。

また、日光角化症については日本人の人口10万人当たりの罹患率は100～120/年と推定されており、これより日本で毎年10万人以上の日光角化症が発生すると推定されている¹⁶⁾。

海外における有棘細胞癌の発症数であるが、英国（人口6,500万人）では69,000例以上の非メラノーマ皮膚癌が2007年に登録されており、恐らく年間10万人を超える発症数と想定されている¹⁷⁾。米国（人口3億2,700万人）でも有棘細胞癌は増加傾向にあり、生涯のうちに男性の9～14%女性の4～9%が罹患するとされる¹⁸⁾。報告によっては70歳までに4人に1人が皮膚癌になるとされ¹⁹⁾、そのうち9割が紫外線によるものだとされている²⁰⁾。米国のメディケアのデータでは非メラノーマ皮膚癌の発症率が10万人あたり2006年は6,075人であったのが2012年には7,320人に増加した²¹⁾。ただしこれには基底細胞癌と上皮内癌が含まれ、日光角化症も相当数混じっていることに留意する必要がある。また、2012年のデータでは上皮内癌を含む有棘細胞癌に対する治療を受けた受給者は10万人あたり3,278人であった²¹⁾。これらを踏まえると米国では毎年100万人以上が上皮内癌を含む有棘細胞癌と診断され、死亡数は15,000人を超えると考えられる²²⁾。また、別の報告では有棘細胞癌の発生数は年間18～52万人で、死亡数が3,932～8,791と推測されている²³⁾。人種別の有棘細胞癌の発症率に関しては、人口10万人当たり白人の罹患率が7～360/年、アジア系が2.6～2.9/年、黒人が3人/年と推定されている²⁴⁾。また、有棘細胞癌の初期病変である日光角化症は最も多い前癌病変であり、米国では4,000万人以上が罹患していると推定されている²⁵⁾。

3. 発生母地、発症要因と予防

有棘細胞癌は前駆症や表皮内癌などから生じてくることが多い。前駆症としては熱傷瘢痕、慢性放射線皮膚炎、化膿性汗腺炎、慢性円板状エリテマトーデスや褥瘡などがあり、表皮内癌としては日光角化症、ボーエン病、汗孔角化症、陰部ボーエン様丘疹症などがあげられる。斎田らは皮膚有棘細胞癌の前駆症を3群に分類しており、熱傷瘢痕や慢性放射線皮膚炎などの瘢痕や慢性炎症が長期間持続する病態を1群、ボーエン病や日光角化症のようにSCC *in situ* もしくはその早期病変と考えられるものを2群、色素性乾皮症や慢性ヒ素中毒などの皮膚有棘細胞癌を生じやすい全身的な

疾患や状態を3群としている²⁶⁾。発生母地を正確に把握することは、その後の診断や治療方針にも関わるため重要と考えられる。

発症要因としては外的要因と宿主側の要因に大別できるが、外的要因としては紫外線、放射線、化学物質などが代表的であり特に日光照射に含まれる紫外線は直接DNAに損傷を与えることで突然変異を生じ癌化に関与すると考えられる。紫外線の照射を受けることでDNAにピリミジン二量体を生じるが、ヌクレオチド除去修復などを含めたDNA修復機構により修復がなされる²⁷⁾。しかしながら修復機構の限界を超えるような多数の傷害がDNAに生じた場合には十分な修復がされずピリミジン二量体が残存してしまうと考えられる。このため徐々に多数の遺伝子変異が蓄積され発癌に結び付くと想定される。また持続的な炎症も酸化ストレスの増加により発癌に関与すると考えられ、やはりDNAを直接的に傷害し悪性腫瘍の原因となるとされている²⁸⁾。

宿主側の要因としては色素性乾皮症、汗孔角化症、疣贅状表皮発育異常症などの遺伝性疾患があり、また移植など他疾患の治療による免疫抑制状態も要因になると考えられる。色素性乾皮症においてはヌクレオチド除去修復などのDNA損傷修復システムの遺伝子異常により機能欠損を生じている²⁹⁾。このため十分なDNA損傷の修復を行うことができず癌化に結び付くと考えられる。また免疫抑制状態においては、移植後に生じる皮膚腫瘍症例より解析されているように、移植を受けた患者では65倍の発症リスクの増大を認め、移植患者では免疫抑制剤が投与されていることもあり免疫抑制による皮膚有棘細胞癌の発症増加が示唆されている³⁰⁾。

予防のためには発生母地となる表皮内癌の切除や前駆症の適切な加療および大量の日光曝露を避けるなどの外的要因である紫外線に対する適切な対応が望まれる。

4. 臨床像

有棘細胞癌は、高齢者の顔、額、（特に脱毛のある）頭皮、耳介、手背などの日光曝露部に好発するが、それ以外の部位や、粘膜移行部に生じることもある³¹⁾³²⁾。

一般的には紅色調～常色の、表面に角質を付着した軽度隆起する斑状病変、あるいは隆起性結節という像をとる。しかし、しばしば表面がびらん、潰瘍化して痂皮を付着したり、壊死組織を付着したり、カリフラ

ワー状外観を呈したりする³³⁾。

日光角化症は、高齢者の露光部に好発し³⁴⁾、初期には毛細血管増加が主体で、わずかに粗糙な表面を呈し、やがて表面に角化性鱗屑を伴った紅色局面となることが多い³⁵⁾。その他、厚い角化を付着し、角状に隆起して皮角と称される臨床像を呈するもの、角化や表皮肥厚が弱いもの、メラニン色素の増多を伴って臨床的に褐色や黒色調を呈するもの（色素性日光角化症）などのタイプがある。浸潤を触れるようになる、炎症、出血といった変化が生じること、等は、浸潤性の有棘細胞癌への移行を疑う徴候である³⁵⁾。

ボーエン病は、男性の頭顔部、耳介や女性の下肢などに好発し、緩徐に増大する³⁵⁾。不正形ながらも比較的境界明瞭な角化性局面が典型的な臨床像で、色調は紅色、常色、褐色、灰色などの多様な色調が入り混じることが多い³⁶⁾。

5. 病理組織像

有棘細胞癌は病理組織学的に表皮あるいは付属器上皮より発生する腫瘍で、核異型性のある表皮角化細胞に分化した腫瘍細胞が不規則に増加するものをいう³⁷⁾。その病変の進行度合いから、上皮内有棘細胞癌（Squamous cell carcinoma *in situ*：以下 SCC *in situ*）と浸潤性有棘細胞癌（Invasive squamous cell carcinoma：以下 invasive SCC）に分類する。

SCC *in situ* と invasive SCC の鑑別は、病理学総論的には腫瘍細胞が上皮基底膜を破った浸潤をしているかどうかで決定される。しかしながら、通常のHE染色標本ではその判断は極めて困難であることや、ときに腫瘍細胞が基底膜を形成しながら浸潤することがあるとされていることから、実際上は、腫瘍細胞が真皮網状層に進展しているかどうかで判断する。

5.1 上皮内有棘細胞癌（SCC *in situ*）

(1) 日光（光線）角化症：solar (actinic) keratosis

ときに核分裂像を伴い、大型で異型性のある核を持つ角化細胞に分化する腫瘍細胞が、表皮下層を中心に核の重なり合いをともなって不規則に増殖する。腫瘍細胞はしばしば表皮の下端から蕾状に増殖する（budding）。また、正常と思われる有棘層の角化細胞との間に裂隙を形成することも多い。毛包間表皮の角層は通常錯角化を伴い好酸性に染色される。毛包漏斗部上皮では錯角化を伴わないことが多く、好塩基性に染色さ

れる。そうすると、角層に好酸性の部と好塩基性の部が交互に出現する。これがpink and blue signである。腫瘍細胞は、毛包や汗管上皮の主に基底層に沿って進展していくことが多い。病変が進行すると、腫瘍細胞が表皮の全層を占めるようになり、ボーエン病に類似する。これを類ボーエン型：bowenoid typeと呼ぶ。そのような場合であっても、病変のどこかに通常型の日光角化症を伴うことが多い。錯角化が目立たないあるいは蓄状増加が目立たない場合、表皮下層の角化細胞に核の大型化や異型性、配列の不規則性があったとしても、病理組織学的には日光角化症の診断をつけることは困難であるが、臨床的に日光角化症であれば、日光角化症の早期病変と診断することは可能である。臨床的に疣贅状あるいは皮角を形成する場合、病理組織学的にも疣贅と同様の全体構築を伴うことがある。真皮には日光性弾力線維症を伴うことは日光角化症の病理診断においてほぼ必須の条件である。

(2) ボーエン病：Bowen's disease

大型の異型性のある核を持つ角化細胞に分化した腫瘍細胞が表皮全層あるいは、表皮内で散在性に不規則に増加する。多数の異型なものを含む核分裂像を伴い、しばしば、個細胞壊死した細胞（dyskeratotic cells）も見られる。ときに、多核巨細胞のように見えるclumping cellを伴うこともある。表皮の最下層に小型の一樣な核を持つ角化細胞が一行残っていることがあるが、これは残存した正常の角化細胞であるとされている。毛包上皮や汗管にしばしば腫瘍細胞の進展がみられる。疣贅状あるいはクレーター状の全体構築を伴うことがある。真皮の日光性弾力線維症はあってもなくてもよい。

(3) その他

尖圭コンジローマ：condyloma acuminatumと同様の臨床像を呈し、ボーエン病と同様の病理像を示すものをボーエン様丘疹症と呼ぶ。癒痕部に生じる上皮内棘細胞癌は癒痕角化症とも呼ばれるが、その病理組織像は日光角化症に類似することが多い。慢性放射線皮膚炎上に発生する放射線角化症、慢性砒素中毒患者に生じる砒素角化症などが知られている。

5.2 浸潤性有棘細胞癌 (invasive SCC)

(1) 臨床病理学的分類

種々の分類が提唱されている³⁸⁾が、以下に、上皮内病変をもとにした分類を示す³⁹⁾。この分類は、当初Ackermanらが発表したもの⁴⁰⁾⁴¹⁾に改善を加えたもの

である。比較的予後を反映したものになっている。

1) 日光角化症型

上皮内病変として日光角化症があるもの。ときにクレーター状を呈することがあり、この場合、ケラトアkantoma：keratoacanthomaとの鑑別が必要となる。このような病変をクレーター状有棘細胞癌：crateriform squamous cell carcinomaと呼び区別することがある。

2) ボーエン病型

上皮内病変としてボーエン病があるもの。

3) ケラトアkantoma型

ケラトアkantoma内に棘細胞癌の変化が生じた病変である。keratoacanthoma with conventional SCC componentsと同義。

4) 嚢腫型

真皮から皮下脂肪組織にかけての角化性嚢腫の壁から生じた病変。いわゆる表皮嚢腫から発生した有棘細胞癌と言われるものがこれにあたる。

5) 外陰部型

外陰部に生じた病変で、癒痕部や慢性放射線皮膚炎に生じたもの、色素性乾皮症患者に生じたものを除いたもの。これに該当するような病変は、ボーエン病から発生したのか、ボーエン様丘疹症から進展したのか判断が困難なこと、そして、この部位に生じた有棘細胞癌は、比較的予後が悪いことから、この型を独立させた。

6) 癒痕型

臨床的あるいは問診上外傷あるいは熱傷癒痕上に生じた病変。

7) 放射線皮膚炎型

臨床的あるいは問診上慢性放射線皮膚炎上に生じた病変。

8) 色素性乾皮症型

色素性乾皮症と診断された患者に生じた病変。

(2) 病理組織学的所見

1) 有棘細胞癌に共通した病理組織学的所見

表皮あるいは付属器上皮内の上皮内棘細胞癌から連続して核異型性のある角化細胞分化した腫瘍細胞が不規則に増加し、真皮網状層以下へ浸潤する。腫瘍細胞の辺縁は不明瞭なこともあるが、ときに明瞭な境界を示すこともある。腫瘍細胞の角化傾向は、癌真珠の形成で確認することができるが、低分化である場合には癌真珠が目立たず、個細胞角化のみしか確認できないこともある。個細胞角化は、細胞質とくに核周囲が

HE染色で好酸性に染色されることによって確認できるが、核の変性を伴う個細胞壊死との鑑別をしっかりとる必要がある。

2) 各臨床病理病型別の定型的病理組織所見

1 日光角化症型

浸潤性病変部の周囲あるいは被覆表皮に明らかな日光角化症を伴う。ときに棘融解像を伴うことがある。また、真皮内病変が明らかな胞巣を形成せず、紡錘形の細胞増加する紡錘形細胞有棘細胞癌の形態をとることもある。

2 ポーエン病型

浸潤性病変部の周囲あるいは被覆表皮に明らかなポーエン病を伴う。

3 ケラトアカントーマ型

基本構築として、外向および内向性の増殖をし、病変中央部はクレーター状となり、角質を入れている様な病変で、腫瘍周辺の表皮は腫瘍に移行する部位で折り返すように彎曲する (epithelial lip) という全体構築を持つ。病変の一部には、後述するような明らかにケラトアカントーマ: keratoacanthoma と診断可能な部位をとまっている。つまり、核異型性のない好酸性の豊富な細胞質をもつ細胞の塊状の増加を伴う部位のある病変の一部で、全層性に核異型性のある角化細胞の不規則な増加がみられる部位がある。

4 嚢腫型

角化性嚢腫から連続して核異型性のある角化細胞の不規則な増加がある病変。

5 疣状型

7.1 参照

6 外陰部型

SCC *in situ* として Queyrat 紅色肥厚症を含むポーエン病やポーエン様丘疹症をもつが、その両者の鑑別は困難である。

7 癬痕型

病変部あるいはその周囲に明らかな癬痕を伴う。上皮内病変は、表皮下層から出現することが多く、日光角化症に類似する。

8 放射線皮膚炎型

病変あるいはその周囲の真皮に奇っ怪な核を持つ線維芽細胞の増加がみられれば比較的特異的に診断が可能であるが、それが目立たないと癬痕型との鑑別は困難である。

9 その他の病理組織学的亜型

WHO分類では、有棘細胞癌の病理組織学的亜型と

して、以下のものがあげられている³⁷⁾。

1) acantholytic SCC

病理組織学的に腫瘍細胞の細胞間接着が失われ、結果として腺様の構築を示すもの。以前は、この型以外のSCCに比べて予後が悪いとされていたが⁴²⁾、近年の報告では、差がないとされている⁴²⁾⁴³⁾。

2) spindle cell SCC

低分化の有棘細胞癌で、扁平上皮分化の性質を失ったもの。これ以外の有棘細胞癌に比べて一般に予後が悪いとされている⁴⁴⁾。

3) verrucous SCC (verrucous carcinoma)

7.1 参照

4) adenosquamous carcinoma

汗腺腫瘍である、squamoid eccrine ductal carcinoma と同義。

5) clear cell SCC

病理組織学的に細胞質の澄明な細胞が目立つもの。特に予後などの差はないとされている⁴⁵⁾。

6) SCC with sarcomatoid differentiation

定型的な角化を伴うSCCとともに軟骨、骨、横紋筋などの肉腫成分を伴うもの。

7) lymphoepithelioma-like carcinoma of the skin

AE1/AE3あるいはCK5/6が陽性である未分化な腫瘍細胞の小集塊の周囲に稠密なリンパ球および形質細胞の浸潤を伴うもの。鼻咽頭のLymphoepithelioma-like carcinomaに類似する。

8) pseudovascular SCC

cytokeratin陽性の腫瘍細胞が、索状の構築をとり、その中に血管腔様の空隙を形成するもので、血管肉腫に類似するが、腫瘍細胞は血管内皮マーカーは陰性である。高悪性度のSCCである。間質はしばしばムチン(粘液)の貯留が目立つ。

9) SCC with osteoclast-like giant cell

高悪性度の有棘細胞癌で、中から低分化の腫瘍細胞集塊の周囲に炎症細胞浸潤があり、その中に破骨細胞様の細胞が混在する。この細胞は腫瘍細胞ではない。

3) 免疫組織化学的所見³⁷⁾⁴⁶⁾

多くの場合、CK1、CK10が陽性となる。AE1/AE3やCK5/6もほとんどの例で陽性となる。CK19はしばしば陽性となるが、CK7はごく一部の例を除いて陰性である。EMAも多くの例が陽性である。Ber-EP4は基本的に陰性である⁴⁷⁾が、稀に陽性となることもある。

6. 画像診断

6.1 術前画像評価

有棘細胞癌患者の術前画像検査と再発率、生存率を検討したエビデンスレベルの高い研究報告は見られない。NCCN ガイドライン⁴⁸⁾では局所病変、所属リンパ節、遠隔転移の術前画像検査について述べられている。局所病変においては骨や深部の軟部組織、神経やリンパ管浸潤が疑われるものに対してMRIを用いた術前画像検査が推奨されており、骨への浸潤が疑わしいものではCT検査も有用であるとされている。一方、所属リンパ節の画像評価では、臨床的に腫脹がみられるものや画像検査で指摘されたものに対して穿刺吸引細胞診を行うべきであるとされている。穿刺吸引細胞診で陽性の場合、所属リンパ節の造影CT検査、PET/CT検査に加え、胸腹骨盤部への画像検査が推奨されている。また、European Organization for Research and Treatment of Cancer (EORTC) によるガイドライン⁴⁹⁾ではリンパ節転移の鑑別目的でリンパ節への超音波検査が推奨され、特に腫瘍の厚みが6 mmを超えると予想されるなどのハイリスク症例においては必須と報告されている。しかし、理学的にリンパ節腫脹を認めない患者に対して術前画像検査を行うことが予後を改善させるかどうかは現時点では不明である。

Barzilaiらは頭頸部SCCの22症例を対象とした症例集積研究を行っている⁵⁰⁾。その結果、耳下腺および頸部リンパ節への組織学的転移はそれぞれ68%および45.5%で、潜在性病変は36%および20%、また5年生存率は転移が耳下腺のみでは60%、頸部リンパ節のみでは100%であるのに対して、両方に転移した場合には0%であると報告している。耳下腺およびその周囲リンパ節や頸部リンパ節は最初に転移を起こす部位として重要であり、リンパ節転移を起こしやすい因子を持つ症例に同部位の画像検査を行うことは、手術範囲や術後放射線療法の適否の決定に有益である。Nemzekらは10例のSCCを含む19例の頭頸部癌の症例集積研究を行い、MRIによる神経周囲浸潤の有無の検出については感度95%と高かったが、神経周囲浸潤の広がりを正確に評価できたかという点に関しては感度63%であったと報告しており、切除範囲の決定に際し注意が必要である⁵¹⁾。Sharmaらは30例のリンパ節転移への手術症例の術後病理所見と術前CT所見を比較検討し、30例中19例の術前CT画像に中央壊死の

所見が見られたことを報告し、術前CT検査の有用性を報告している⁵²⁾。術前のPET/CT検査については、症例集積研究は見られるが、予後に関するデータとの比較は存在せず、コストパフォーマンスの問題もあり、すべての症例に行くかどうかは検討が必要であると考えられる⁵³⁾⁵⁴⁾。

以上より、すべての有棘細胞癌患者に対して画像検査を行う必要はなく、慎重な病歴聴取と理学的検査が優先される。センチネルリンパ節生検は長径2 cmを超える病変に対して保険適用となっており、その必要性を判断するため、腫瘍径の計測および*in situ*病変であるかどうかの判断が理学所見のみでは困難な場合は腫瘍自体の高周波超音波検査などが推奨される。リンパ節転移の有無についても触診が優先されるが、瘢痕や慢性の皮膚潰瘍の合併によって触診で判断が困難な場合は超音波検査やCT検査などで判断を行う。また、再発と関連する因子である神経周囲浸潤の有無を術前に把握することは、術後補助療法の適否を決める上で有益と考えられる⁵⁵⁾。遠隔転移の検索は、すでに所属リンパ節転移が明らかな患者については、所属リンパ節領域の根治的手術の適応を決めるために必要であるが、予後の改善にどの程度寄与するかは不明である。リンパ節転移のないSCC患者が遠隔転移を発生することは極めて稀であるので、それが臨床的に疑われる場合を除き、遠隔転移検索のための画像検査はルーチンで行うものではない。

6.2 治療後

皮膚有棘細胞癌において治療後の画像診断がどれだけ局所再発、所属リンパ節転移、遠隔転移の検出に寄与し生存率の改善に貢献できるかを十分に示すことのできた報告はないが、局所再発と転移の95%は治療後の5年以内に生じてくるという報告が示す通りに高リスク群においては原発巣と所属リンパ節を視診と触診にて丁寧に診察し、再発と転移の有無をチェックすることが重要と考えられる。

7. 関連疾患及び鑑別疾患

7.1 疣状癌

疣状癌 (verrucous carcinoma, verrucous squamous cell carcinoma) は、臨床的に疣状ないしカリフラワー状を呈する高分化低悪性度の有棘細胞癌の一型である。局所で増殖し進行すると深部に進展するが、転移

は稀である。好発部位は、口唇、外陰部、足底で、それぞれ oral florid papillomatosis（口腔花菜状乳頭腫症）、giant condyloma acuminatum（巨大尖圭コンジローマ、Buschke-Löwenstein 腫瘍）、epithelioma cuniculatum という異名で呼ばれている⁶¹。下腿に好発する papillomatosis cutis carcinoides（類癌性乳頭腫症）をこれに含めることもある⁵⁶⁾⁵⁷⁾。

病理組織学的に、非対称の外方性および内方性増殖を示す⁵⁶⁾⁵⁷⁾。以下の点で、通常の有棘細胞癌と鑑別する。(1) 表皮突起の先端は鈍で球根状である（偽癌性増殖の細く尖った先端と対照的）⁵⁸⁾。(2) 浸潤/破壊性の増殖ではなく、膨張性/圧排性の増殖を示す⁵⁶⁾（周囲組織を「突き刺す」より「押しよける」ように進展していく）⁵⁹⁾。(3) 腫瘍細胞の異型性が乏しく、異常角化、核分裂像も少ない⁵⁶⁾⁵⁹⁾⁶⁰⁾。(4) 表皮内に好中球性膿瘍を形成する（好中球の存在は、診断の手掛かりとして重要）⁵⁶⁾。

7.2 外陰部ボーエン様丘疹症

外陰部ボーエン様丘疹症は、外陰部に多発する黒色の丘疹を呈し組織学的にはボーエン病に類似した所見を示す。ヒト乳頭腫ウイルスが検出されることが多い。性的活動が高い若年者の発症が多い傾向があり、外陰部に径2から20 mm 程度の黒色の丘疹および扁平な局面として認められ、一部は疣状となることもある。病理組織学的にはボーエン病に類似した、表皮の肥厚および配列の乱れ、表皮内に核異型や異型核分裂像、clumping cell、多核細胞などを認める。臨床的に色素沈着の強い例では、基底層のメラニン沈着および真皮上層のメラノファージを認めることが多い。ヒト乳頭腫ウイルス（human papilloma virus；HPV）が検出できることが多く、特にハイリスク型のHPV16が典型的な症例からは検出される。子宮頸癌などの感染源となる可能性もあり放置せずに液体冷凍凝固や電気焼灼などによりしっかりと治療することが望まれる。

7.3 ケラトアカントーマ（keratoacanthoma：KA）

KAの疾患概念には論争があり、良性とする意見⁶¹⁾⁶²⁾、SCCの亜型とする意見⁶³⁾とがあり、また、単一の疾患単位でなく、類似した構築をとる異なった腫瘍を包含した名称との意見もある^{63)~67)}。

臨床的には高齢者の頭頸部、顔面に好発し、中央角栓を入れたクレーター状の結節で、辺縁部は正常表皮

の伸展で光沢を示す。

病理組織学的には、有棘細胞様細胞が中央に角栓を持つクレーター状の構築を示し、外・内向性に増殖する。構成細胞はすりガラス状の淡好酸性細胞質を豊富にもつ角化細胞、いわゆる large pale-pink cell を特徴とする。構成細胞にある程度の異型性がみられ得るが、large pale pink cell に異型が明らかでない場合、その病変は自然消退をきわめて高率に示し、悪性の経過はとらないが、典型的な large pale-pink cells ではなく明らかな核異型がある細胞が領域的に存在する場合には自然消退能は損なわれ、悪性化するポテンシャルを有するとの報告がある⁶⁶⁾⁶⁷⁾。

しかし、臨床・病理学的にKAと浸潤性SCCを区別することは、病変の全体像を評価できる生検標本であつてもときに難しいことがあり、臨床的にKAを疑った場合には完全切除の形での切除生検を推奨する意見が多い⁶⁸⁾。

7.4 基底細胞癌（basal cell carcinoma）

ときに腫瘍細胞が基底細胞様になった有棘細胞癌との鑑別が問題になることがある。また、しばしば顔面で有棘細胞癌と衝突腫瘍を形成することがある。基底細胞癌では、胞巣辺縁で核の柵状配列があること、腫瘍胞巣周囲にムチン（粘液）の貯留があること、が鑑別点であるが、最も重要なのは、有棘細胞癌が上皮（表皮あるいは付属器上皮）内病変を形成するのに対し、基底細胞癌は上皮と連続はするが、上皮内病変は形成しないということである。免疫組織化学染色では、基底細胞癌はBer-EP4（+）、EMA（-）であるのに対し、SCCでは、Ber-EP4（-）、EMA（+）である⁴⁶⁾⁴⁷⁾。

7.5 その他の鑑別疾患

(1) 汗孔癌（porocarcinoma）

汗孔癌では、核異型性のある有棘細胞様細胞（小皮縁/クチクラ細胞：cuticular cell）が管腔を形成する（汗管分化する）所見が重要である。有棘細胞癌において、しばしば棘融解や汗管上皮内の腫瘍細胞の増加により、汗孔癌類似の組織像を呈することがあるが、汗孔癌と診断するためには、腫瘍細胞が確実に汗管分化しているということを証明する必要がある。免疫組織化学染色ではCEA（ポリクローナル）、CA19-9そして、近年CD117が有用であるという報告もある⁶⁹⁾。

(2) 脂腺癌（sebaceous carcinoma）

脂腺癌の診断には、脂腺分化細胞の存在が必要不可

欠である。ヘマトキシリン・エオジン染色上で泡沫状の細胞質とホタテの貝殻状の核を持つ細胞として認識される。脂腺分化細胞が少ないとしばしば有棘細胞癌との鑑別が問題となる。免疫組織化学染色では、adipophilin が最も有用である⁴⁶⁾。

(3) 扁平上皮癌皮膚転移

最終的には、原発巣の有無で決定するしか無いが、病変の病理組織像として一番重要なのは、上皮内有棘細胞癌の有無である。

8. 手術療法

8.1 はじめに

有棘細胞癌に対する薬物療法の奏効率は、悪性黒色腫やその他の皮膚悪性腫瘍と比較して低い傾向にある。そのため、手術療法は現在でも、放射線治療と並んだ大きな治療の柱の一つである。今後有棘細胞癌に対しても免疫チェックポイント阻害薬の導入が見込まれており、悪性黒色腫と同じく大きな変革が訪れる可能性は否めないが、現段階での手術療法の意義、適応について概説する。

8.2 原発巣の切除

(1) 切除マージンについて（側方，深部）

切除マージンについてはCQ2を参照のこと。

(2) Mohs 手術について（*2020年4月現在保険適用外）

Mohs 手術とは、術中病理検査を行い、再建前に全摘ができていのかどうかを確認する方法であり、欧米では頻用されている術式の一つである。術者は腫瘍に対して肉眼的辺縁と考えられる部位で腫瘍切除を行う。クライオスタット上で凍結させた組織を水平方向にスライスし、最下層から切片を作成し、染色を行う。腫瘍細胞が見られた場合は追加切除を行い、再度組織切片の作成を行うという手順を繰り返すことで、腫瘍が存在する組織のみを最小限除去することができる。また併せて周囲マージンについても同様の手順を用いて切除を行うことで最小限のマージンでの切除が可能になる。この手技を用いることにより、最小限のマージンで、一次的な腫瘍切除が可能となる⁷⁰⁾。

有棘細胞癌に対する Mohs 手術と通常の外科的切除の術後成績の比較に関しては、Rowe らによる症例集積研究がある。彼らの報告では、5年以上長期観察した皮膚原発巣の再発率は、外科的切除群では8.1%であ

るのに対し、Mohs 手術群では3.1%、また局所再発をおこした病変の術後再発率は、外科的切除群では23.3%であるのに対し、Mohs 手術群では10.0%と低かった。また神経親和性を示す症例における再発率は、外科的切除群では47.2%であるのに対し、Mohs 手術群では0%であった。さらに腫瘍径が2 cm以上の症例の治癒率は、外科的切除群では58.3%であるのに対し、Mohs 手術群では74.8%と高かった。有棘細胞癌は再発すると転移率が30.3%と高くなり、転移後の生存率は34.4%と低下するので、著者らは術後の再発率が低い Mohs 手術を推奨している⁷¹⁾。さらに van Lee らは672例の有棘細胞癌の中で Mohs 手術を受けた症例と通常の手術を受けた症例を比較した。通常の手術での局所再発率が8%であったのに対して、Mohs 手術を行った群では3%と低く、Mohs 手術の有用性を報告している⁷²⁾。再発率が低いという Mohs 手術の利点は、Leibovitch らの報告でも確認されている⁷³⁾。彼らは1993~2002年に Mohs 手術を受け、The Australian Mohs surgery database に登録された症例（症例数1,263例、61.1%が初回治療例、38.9%が再発例、96.5%が頭頸部原発有棘細胞癌）に関する症例集積研究を実施した。その結果、再発例は、初発例より最大径 ($p < 0.0001$) や術後欠損が大きく ($p < 0.0001$)、Mohs 手術の切除回数が多く ($p < 0.0001$)、術前の臨床的マージンを超えた浸潤を示す症例が多かった ($p = 0.02$)。さらに Mohs 手術後の5年間の再発は全体で3.9%（初回群2.6%、再発群5.9%）であり、転移を生じた症例はみられなかった。再発と関連する主な因子は、再発の前歴、術前の臨床的マージンを超えた浸潤と Mohs 手術の切除回数であった（腫瘍の存在部位、組織型、初診時のサイズ、術後欠損と5年間の再発率との間に関連は認められなかった）。この試験には高リスク症例が多く含まれていたにもかかわらず、Mohs 手術によって局所再発率が低かったことから、完全切除の重要性が支持される。以上より、Mohs 手術は再発率が低いという利点があり、通常の外科的切除と比較してより有益といえる。しかしその一方で、この方法は複雑であり、手技の習得のために特殊な訓練を要し、また一連の施術のために時間と人手を要するという欠点があり、本邦では広く普及していない。

8.3 遠隔転移に対する切除

有棘細胞癌に関する既存のレビュー (Cochrane Library, Clinical Evidence : issue 9, Evidence-based

Dermatology) や英国およびオーストラリアのガイドラインでは、遠隔転移の切除に関する記載そのものが存在しない。米国の National Comprehensive Cancer Network のガイドライン⁴⁸⁾では、遠隔転移については免疫チェックポイント阻害薬や化学療法などの臨床試験への参加を推奨しているが、症状のある部位については緩和的放射線治療と並んで手術療法が記載されている。以上より、有棘細胞癌の転移巣に対する外科的治療は、切除が容易で緩和療法として有益性が期待できる場合に限られるであろう。

8.4 センチネルリンパ節生検

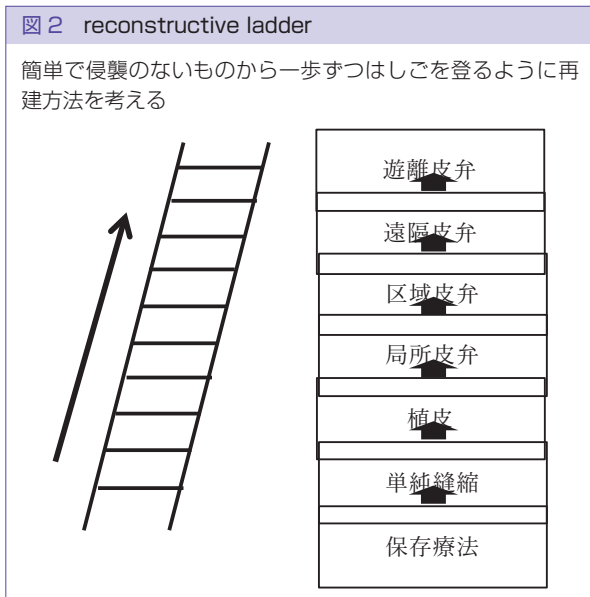
Fukushima らは 54 例の有棘細胞癌患者に対してセンチネルリンパ節生検を行い、そのうちセンチネルリンパ節に転移が見られた症例は 4 例であり、全て T2 (長径 2 cm 以上) であったと報告している⁷⁴⁾。こういった報告もあって、本邦では有棘細胞癌では長径 2 cm を超えるものに対して保険適用が認められており、このセンチネルリンパ節生検については、欧米のレビューがいくつか存在する。Tejera-Vaquero らによるシステマティックレビューではセンチネルリンパ節への転移が見られる症例は全体の 7.9% であったが、生存率に対する解析を行った報告はなかったとされている⁷⁵⁾。また Renzi らのレビューでは、過去 83 例の高リスクで臨床的にリンパ節腫脹のない有棘細胞癌にセンチネルリンパ節生検が行われ、14 例 (16.9%) が陽性であった。多重ロジスティック回帰分析では、腫瘍の大きさがセンチネルリンパ節の転移率と相関していた (オッズ比 4.27, $p=0.026$)⁷⁶⁾。Ross らのシステマティックレビュー⁷⁷⁾では、肛門陰部領域原発の有棘細胞癌症例では 585 例中 139 例 (24%)、非肛門陰部領域で 82 例中 17 例 (21%) のセンチネルリンパ節に転移が認められたとしている。センチネルリンパ節を同定できなかったのは肛門陰部領域で 607 例中 20 例 (3%)、非肛門陰部領域 85 例中 4 例 (3%) であった。また、リンパ節郭清におけるセンチネルリンパ節生検の偽陰性率は、肛門陰部領域 213 例中 8 例 (4%)・非肛門陰部領域 20 例中 1 例 (5%) であったという。Ross らは有棘細胞癌に対するセンチネルリンパ節生検が生存率改善に寄与するか否かについては、コントロールをおいた研究が必要だとしている⁷⁷⁾。同様に、欧米のガイドラインやレビューにおいて、本法を実施することにより生存率が上昇するか否かについて言及しているものはない。わが国においてもいくつかの報告が認められ、

Maruyama らの報告では 49 例の有棘細胞癌症例においてセンチネルリンパ節生検を行ったところ、18.4% の症例でセンチネルリンパ節への転移が認められた⁷⁸⁾。また Takahashi らは 26 例のセンチネルリンパ節生検を行った症例を後方視野的に検討したところ、23.1% がセンチネルリンパ節への転移陽性であり、転移を認めた 6 例中 4 例は現病死をしていた⁷⁹⁾。

以上より、現時点では有棘細胞癌に対してセンチネルリンパ節生検を行うことが患者生存率に寄与するかどうかという高い水準の根拠は存在しないが、有棘細胞癌は転移ルートが主としてリンパ行性であること、また今後、有棘細胞癌においても新規薬剤が使用可能になってくると予想され、ステージングを正確に行うことが、より重要になっていくことなどから、理学的所見ないし画像検査ではリンパ節に異常を認めないものの、転移のリスクが高いと考えられる症例には、センチネルリンパ節生検を考慮してもよいと考えられる。

8.5 リンパ節郭清術

所属リンパ節転移を生じていない有棘細胞癌の治療成績は良好であることから、リンパ節転移の有無が重要な予後因子であることが示唆される。わが国において、1987~1994 年に 27 施設で登録された SCC1,082 例の 80 カ月生存率は、病期 I が 92%、病期 II が 82.6% であるのに対し、病期 III のうち所属リンパ節転移を伴う症例では 48% と低く⁸⁰⁾、この群に対する有効な治療法の確立が望まれる。事前の画像検査等で明らかかなリンパ節転移が存在する症例においてはヨーロッパのガイドライン等でも転移部位のリンパ節郭清術が勧められる⁸¹⁾。しかし、予防的リンパ節郭清の有益性については十分に研究されておらず、その意義は明確ではない⁸²⁾。従来本邦では、有棘細胞癌には原則として予防的リンパ節郭清は施行せず、明らかかなリンパ節転移が生じた場合に根治的郭清が施されて来た。一部の非ランダム化比較試験では顔面に生じた有棘細胞癌に対して耳下腺浅葉切除および頸部リンパ節の予防郭清を行った群と腫瘍切除のみの群での比較を行ったところ、予防郭清を行った群の方が生命予後が良好であったとの報告があるが⁸³⁾、欧米のガイドラインやレビューにおいても予防的リンパ節郭清の有益性について言及しているものはない。以上より、有棘細胞癌に対する予防的リンパ節郭清の臨床的意義は不明であり、基本的に推奨できない。



*注：解説文中の病期は研究期間当時の UICC 分類のものであり、現行の病期分類とは異なる部分が多い。

8.6 再建

切除後の再建には raw surface として周囲から上皮化を得る方法から、縫縮、植皮、局所皮弁、遠隔皮弁、遊離皮弁などの様々な再建方法がある。再建方法は欠損の部位、大きさ、深さ、深部の組織の種類、機能や整容性を考慮して決定される。一般的には Harold Gillies の考案した reconstructive ladder（再建のはしご）といわれる再建の考え方で行われた⁸⁴⁾。Reconstructive ladder は、侵襲が少ない簡単な方法から再建を行う考え方で、まず保存療法や単純閉鎖から、植皮、局所皮弁、区域皮弁、遠隔皮弁、遊離皮弁の順に組織再建を考慮し、行うというものである（図2）⁸⁵⁾。しかし、最近では reconstructive ladder にはよらず、より機能性や整容性を考慮して再建方法を決定する reconstructive elevator という理論が主流となってきている⁸⁶⁾。しかし、有棘細胞癌に対する再建法で縫縮や植皮や皮弁を比較した RCT などではなく、単施設の報告や症例報告などでは植皮やさまざまな皮弁が有用とする報告は数多く認められる。

本邦での有棘細胞癌の発生部位は頭頸部が最も多く 51%、体幹 9.6%、上肢 8.7%、下肢 16.9%であった¹³⁾。2 cm 以下が 53.3%と過半数を占め、腫瘍が大きくなると浸潤傾向がよくなることより、広範切除が必要になり、重要臓器（内臓、骨、神経など）の露出する症

例においては縫縮ができなければ植皮の選択は難しく皮弁による再建が必要になる。特に顔面においては眼瞼、鼻、耳、口など自由縁をもった特徴的な構造をしており、また、露出部でもあるため、皮膚の厚さ、色調、質感、形態を考慮した整容的な再建が必用となる⁸⁷⁾。小範囲の切除でも縫縮による再建をしてしまうと変形を来すことが多いので植皮や局所皮弁などのなんらかの再建が必要なが多い。また、植皮における皮膚の採取についてはできるだけ切除部位に近いところから採取し、分層植皮よりも全層植皮をした方が、皮膚の厚さ、色調、質感が似て整容性がよい。顔面における採皮は、耳前部、耳介後部、鎖骨上、鎖骨下の順で整容性に優れる。

緒方らは 325 例の皮膚・軟部悪性腫瘍（基底細胞癌 30%、有棘細胞癌 35%、悪性黒色腫 15%、乳房外パジェット病 8%、肉腫 6%）における再建法は縫縮（大小切断を含む）が 50%、皮弁が 23%、植皮が 24%、皮弁と植皮の併用が 1%と報告している。部位別で一番多い再建法は頭頸部で縫縮 47%、上肢で縫縮 71%、体幹で縫縮 66%、下肢で縫縮 50%、手足では植皮 65%、陰部で縫縮 69%であり、手足のみ植皮が最も選択されていた。これは手足では組織量が少ないため縫縮により機能低下を来すからと考えられる⁸⁸⁾。

Lee らは、153 例の顔面の皮膚がん（基底細胞癌 56.8%、有棘細胞癌 37.2%、ボーエン病 5.8%）切除後の再建に局所皮弁を 77.7%、植皮を 22.3%に行い、その 86 名のアンケート調査で局所皮弁と植皮の満足度はそれぞれ 4.3 点と 3.5 点で優位に局所皮弁において満足度が高いと報告している。この満足度の差は周囲皮膚との色調や質感などの整容的な面で局所皮弁が優れているためとしている⁸⁹⁾。一方、木村らは外鼻の再建において局所皮弁と植皮による再建を比較したところ再建方法と腫瘍の大きさには関連性が無く、整容的な満足度は差がないとしている。また、高齢者では術後に日数を要しない局所皮弁がより用いやすいと報告している⁹⁰⁾。

9. 放射線治療

9.1 はじめに

有棘細胞癌の多くは原発巣にとどまり、手術療法を中心とした治療が標準となる。しかし、手術不能例や機能面や整容面から外科的手術が望ましくないと判断される症例、さらに神経周囲浸潤例、局所進行例に対

しては、根治的放射線療法が考慮される⁹¹⁾。早期例や腫瘍径の小さい有棘細胞癌に対する放射線療法の成績は良好で、手術と概ね同等の治療成績で、約90%の症例で局所制御が得られる⁹²⁾。治療計画にあたっては皮膚科医と放射線腫瘍医の緊密な連携が重要である。

9.2 術後放射線治療

術後放射線治療の適応としては切除断端陽性もしくは近接、神経周囲浸潤（perineural invasion）、骨や神経への浸潤例や再発症例に考慮される⁹³⁾。照射線量としては50 Gy/25回から66 Gy/33回の照射が行われる。リンパ節転移の頻度は少なく、予防照射の有用性は認められていないが、リンパ節転移陽性の症例に対してはリンパ節も照射体積に含めた照射を行う。化学療法の併用の有効性は現在検討されているところで、2個以上のリンパ節転移、断端陽性、節外浸潤のある症例に対して白金製剤との同時併用で無再発期間が延長したという後方視的研究もある⁹⁴⁾。

9.3 原発巣に対する根治的放射線療法

早期癌に対する根治的放射線療法は有効であり、局所効果は優れている。照射線量は2 cm以下の腫瘍の場合64 Gy/32回程度、2 cm以上の腫瘍の場合66 Gy/33回程度の通常分割による照射が標準的ではあるが、寡分割照射も試みられている。5 Gy以上の1回線量では美容上の晩期有害事象が問題になるが、1回3 Gyの51 Gyから54 Gyや、1回2.5 Gyの合計50 Gyから60 Gyの照射は美容上問題になることは少ない⁹⁵⁾。

進行癌に対する化学放射線療法は現在臨床試験で試みられているが、有効性は証明されていない。前向き試験としてはシスプラチン毎週投与と70 Gy/35回の放射線治療で良好な局所効果が認められたというphase IIの臨床試験の報告もある⁹⁶⁾。

9.4 特殊な放射線を用いた根治的放射線療法

悪性黒色腫で述べられているような粒子線治療のような治療は有棘細胞癌では用いられない。

9.5 緩和的放射線療法

皮膚病変に対する緩和照射はCQで述べられる。

9.6 放射線療法の今後の展望

通常照射においては電子線治療が行われるが、リンパ節転移を有する腫瘍の場合、強度変調放射線治療

（Intensity Modulated Radiation Therapy ; IMRT）が腫瘍のカバーがよく、合併症も少なく治療できるので、今後期待される。海外では小線源治療の有効性も指摘されているが、日本においては施行施設が限られる。

9.7 おわりに

はじめに述べたように有棘細胞癌は腫瘍の範囲と放射線治療体積の決定には皮膚科医と放射線腫瘍医が十分協議する必要があることを認識すべきである。各施設が十分連携して、加療することを希望する。

10. 薬物療法

10.1 はじめに

有棘細胞癌の治療は、局所治療が中心であり、化学療法に関しては、ランダム化比較試験は行われておらず、標準治療は存在しないのが現状である。局所進行のため切除不能例や、遠隔転移例では、頭頸部の扁平上皮癌に準じた化学療法が行われることが多い。

10.2 術後化学放射線療法

術後放射線療法は、ハイリスクの有棘細胞癌に行われるが、化学放射線療法の意義は明らかではない。有棘細胞癌を含む頭頸部癌患者321名を対象とし、放射線単独群と化学放射線療法（週1回のカルボプラチン6回＋放射線照射）とを比較した結果、両群間に有意差はなかった⁹⁶⁾。

10.3 全身薬物療法

有棘細胞癌に対する化学療法は、シスプラチン中心の化学療法が行われることが多い⁹⁷⁾⁹⁸⁾。シスプラチン＋ブレオマイシン＋5FUを投与した14例の報告では、11例に奏効が見られた⁹⁹⁾。

分子標的薬としては、頭頸部がんの有効性を示しているセツキシマブの報告がある。Maubecらは、36例の切除不能の有棘細胞癌患者に、セツキシマブ単剤を投与し、25例（69%）にdisease controlが認められたことを報告している⁹⁹⁾。

免疫チェックポイント阻害剤は、頭頸部がんでも標準治療として確立された治療であるが、有棘細胞癌でも効果が期待されている。PD-1阻害剤であるcemiplimabの臨床第二相試験では、59名中28名（47%）に奏効を認め、奏効例28例のうち16例（57%）は6カ月以上効果が持続していた¹⁰⁰⁾。この試験の結果

から、FDAは有棘細胞癌にcemiplimabを承認した(2018年9月)。今後、免疫チェックポイント阻害剤は、有棘細胞癌の標準治療になる可能性があるが、この試験では、臓器移植後の免疫抑制状態にある患者にみられる有棘細胞癌は除外されているため、臓器移植後の有棘細胞癌に対しては、今後の検討が必要となる。

10.4 薬物療法の今後の展望

薬物療法としては、今後、免疫チェックポイント阻害剤が最も期待される場所である。術後治療や、化学療法との併用などが検討される。

11. その他の治療

日光角化症やボーエン病のような表皮内癌に対しては、イミキモドの外用が有効である(ただし、2019年3月現在、顔面・禿頭部の日光角化症以外は保険適用外)。その他、表皮内癌の治療として、抗がん剤の外用薬(プレオマイシン硫酸塩製剤、フルオロウラシル軟膏)、凍結療法、光線力学療法も有効である¹⁰¹⁾。一方、浸潤性有棘細胞癌に対するこれらの治療法の効果は限定的であり、行うことを考慮するとしても緩和目的であることが多い。

腫瘍からの滲出液・出血・悪臭対策として、Mohsペーストを院内製剤として使うことがある。これは、Mohs手術(Mohs surgery)の原法において組織固定のため使われていた酸化亜鉛により、腫瘍を変性・硬化させるものである¹⁰²⁾¹⁰³⁾。

また、癌性皮膚潰瘍部位の殺菌・臭気の軽減を目的として、メトロナゾールゲルを用いることもある。

12. 予後

有棘細胞癌の予後に関しては限られた報告しかない。1987~1991年の集計では、5年生存率はI期で99.0%、II期で85.0%、III期(T4N0M0)で65.2%、III期(anyTN1M0)で55.3%、IV期(4年生存率)で38.4%であった¹⁰⁴⁾。1987~1994年の27施設1,082例の集計では、追跡不明例113例を除く、969例において、AJCC2002による病期別80カ月生存率は病期Iで92%(n=405)、II期で82.6%(n=334)、III-1期で59.3%(n=113)、III-2期で48%(n=81)、IV期で10%(n=36)であった。また、男女別の90カ月追跡の累積生存率は男性73%、女性87%と女性の方が高かった¹²⁾。

最近のものとしては、国立がん研究センター中央病院における2006~2012年のデータがある。有棘細胞癌

115例に対して観察を7年行ったところ、UICC 2009による病期別の5年全生存率は病期0期I期が100%、II期が81.5%、III期が57.6%、IV期が0%であり、Kaplan-Meier法を用いた5年全生存率は76.8%であった。男女別の5年全生存率では、女性92.2%、男性69.1%と同じく女性の方が高かった。発生母地別の5年全生存率に関しては、瘢痕が66.7%、その他が78.4%と瘢痕が発生母地の場合の方が有意に低かった¹⁰⁵⁾。この要因として、熱傷瘢痕が発生母地の場合は病期IVの割合が多い傾向だったことが挙げられる¹⁰⁶⁾。また、旭川医科大学皮膚科における有棘細胞癌111例のデータでは、UICC 2002による病期別の5年全生存率は病期I期が100%、II期が79.3%、III期が34.4%、IV期が0%となっている¹⁰⁶⁾。

また、新潟がんセンターでの有棘細胞癌400例のデータでは、治療後に局所再発は13例(3%)にみられている。また、所属リンパ節転移は全経過中43例(11%)にみられ、初回治療時の段階から転移がみられたのは23例(6%)で、治療後の経過中に転移が出現したのが20例(5%)であった。経過中、リンパ節転移が生じるまでの期間は中央値が7カ月であった。遠隔転移は全経過を通じて9例(2%)にみられ、うち所属リンパ節転移を伴わない遠隔転移は2例(0.5%)であった¹⁰⁷⁾。また、どのような部位の有棘細胞癌が転移しやすいかについてのオッズ比を調べた報告では、頭頸部に生じたものと比較して、外陰部に生じたものが5.86、体幹が3.32、下肢が2.59と高かった¹³⁾。

米国では、有棘細胞癌の発生数は報告にもよるが年間18~52万人と推定され、そのうち2~5%に転移がみられる¹⁰⁸⁾。原発巣が完全切除されれば治癒率は95%とされる¹⁰⁹⁾。またシステマティックレビューではハイリスクの有棘細胞癌に対して完全切除された場合の局所再発率は5%、所属リンパ節への転移率は5%、遠隔転移率は1%、死亡率は1%であった¹¹⁰⁾。

13. 日光角化症

日光角化症は顔面、手背など露光部に好発する有棘細胞の前癌病変もしくは上皮内癌である。初期の段階では毛細血管の増加が主体で、次第に角化を伴う紅斑局面を形成する。ダーモスコピーでは、この毛細血管の増生を反映して淡紅色の偽ネットワークがみられ、白色調の角化を伴う毛孔開大がみられるstrawberry patternを示すことが特徴である。日光角化症は主に5つの臨床病型があり、最も頻度の多いのが紅斑型であ

り、そのほか色素沈着型、疣状型、皮角型、肥大型に分けられる¹¹¹。組織学的には基底層を主体として異型を伴う表皮角化細胞がみられ、真皮上層を中心に日光性弾力線維症を伴う。日光角化症の病理組織学的亜型として、肥大型、萎縮型、類ポーエン型、棘融解型、色素沈着型、苔癬型がある¹¹¹。

日光角化症は放置すると有棘細胞癌へと進行する。その徴候として、浸潤の触知、炎症、出血といった変化の出現などが挙げられる¹¹²。日光角化症が、どれくらいの確率で進行するかについては種々の報告がある。例えばアメリカのデータでは浸潤性有棘細胞癌になる確率は1年で0.39%、3年で1.79%、5年で2.50%となっているが¹¹³、報告によっては年間0.025%～20%と大きな幅がみられる¹¹⁵。

日光角化症については日本人の人口10万人当たりの罹患率は100～120/年と推定されている¹⁶。日光角化症は白色人種に多くみられ、従来日本人における発症数はそれほど多くなかった。しかしながら、我が国において急速に進行する高齢化に伴い、日光角化症の例数も着実に増加しており、1987年から2001年の間に2倍近くに増加した¹¹⁶。

日光角化症の発生には慢性的な紫外線暴露が関係することがよく知られている。サンスクリーン剤による日光角化症予防効果については、オーストラリア人を対象とするRCTが2件あり、発生数をそれぞれ38%および24%減少させることができた¹¹⁷、¹¹⁸。日本においても緯度と皮膚がん発生との関係を調べた報告として、兵庫県加西市と沖縄県伊江島における日光角化症の罹患率を比較したコホート研究がある。人口10万人当たりの罹患率は加西市が144.2人、伊江島が696.8人であり、沖縄の日光角化症の罹患率は兵庫の5倍であると報告されている¹¹⁹。また、日本人のSCCの60%は日光露出部に発生すると報告されており、白人ほどではないが、その発生に紫外線が関与していると考えられる¹²⁰。

日光角化症の治療方法には手術、凍結療法、photodynamic therapy (PDT)、イミキモドの外用、5-fluorouracil (FU) 軟膏の外用などの治療がある。これらの治療法の選択については、クリニカルクエスチョンとして別にまとめた。

14. ポーエン病

ポーエン病は有棘細胞癌の表皮内病変のうちの一つであり、その3～5%が有棘細胞癌に移行するといわれ

ている¹²¹。その発生は紫外線、放射線、免疫抑制、ウイルスなどの報告があり、高齢者に多く見られる¹²¹。ポーエン病に対する主な治療は、手術療法、凍結療法、photodynamic therapy (PDT)、5-FUやイミキモドによる外用療法などであり、諸外国のガイドラインでは病変の部位や個数に応じてこれらの治療法を使い分けることが提案されている。内容はガイドライン毎に多少の差が見られるが、小型の病変に対しては手術および凍結療法が、大型若しくは多発する病変に対してはPDT、5-FUおよびイミキモドによる外用療法が勧められている。一方、高齢者の下肢にある薄い病変などは保湿のみで経過をみるという方法も示されている¹²²。

わが国では手術療法が一般的であるが、切除範囲に関するエビデンスは乏しい。日光角化症に関して1mm離して切除した場合の1年後の局所再発率は4%であったとの報告¹²³や、マージンについての記載には乏しいが、後ろ向きの観察試験にて1年～5年のフォロー期間後の再発が2.8%であったとの報告¹²⁴などがある。本ガイドラインCQ2にて低リスク群の有棘細胞癌に対する切除範囲を4mm以上としていることも踏まえて、ポーエン病に対する切除範囲は1～4mm程度を推奨するが、これについては今後の検討が必要であると考えられる。欧米ではMohs手術が広く用いられるが、約半数の再発例を含む95例にMohs手術を行ったところ6.3%に再発が見られている¹²⁵。切除範囲を最小限に収めることができる点では優れた治療法であると考えられるが、手技の習得のために特殊な訓練を要し、時間と人手が必要になるという点から本邦では広く普及していない。以上より、エビデンスとしては乏しいが、手術療法は高い局所制御率を有し、病理組織学的な評価が可能であることを考慮すると最も確実な治療法と考えられる。

凍結療法はその簡便性より軽症例を中心に広く用いられている。Holtは凍結療法を行った後のポーエン病の再発率は0.5% (1/128)であり、その1例の再発は治療半年後であったと報告している¹²⁶。しかしながら、Mortonらが凍結療法とPDTを比較検討したところ、1サイクル治療後の病変消失率はPDT群75%、凍結療法群50%であり、有害事象の面でもPDTが優れていた¹²⁷。また、その後の報告では、治療12カ月後の病変消失率はPDT群80%、凍結療法群67%、5-FU外用群69%であり、やはりPDTは凍結療法より有意に病変消失率が高かった¹²⁸。一方、Ahmedらは凍結療法と搔爬術とを比較しているが、治療24カ月後の再発

数は凍結療法群で13/36, 搔爬術群で4/44であった¹²⁹⁾。以上より凍結療法は簡便で安価であり, また複数病変に対しても容易に治療を行えることを考慮すると, 凍結療法はボーエン病に対して有用な治療法と考えられる。ただし, 治療後も再発の有無について定期的な診察が必要である。

Photodynamic therapy (PDT) (2019年4月現在保険適用外) を用いたボーエン病の治療に関してはシステマティックレビューがあり, その有効性は概ね確立している¹³⁰⁾。前述の通り, PDTは凍結療法より病変消失率が高く, また, Salimらの報告では治療12カ月後の病変消失率はPDT群82%, 5-FU外用群48%であり, 有意差がみられている¹³¹⁾。PDTにCO₂レーザーを併用する方法も複数報告があり, CaiらはPDTに炭酸ガスを併用した場合の病変消失率を報告しており, PDTのみを行った群では63.63%であったのに対して併用群では72.73%とより改善が見られたと報告している¹³²⁾。本邦においては施術できる施設は限られており, 2019年4月現在保険収載されていないため注意が必要である。

5-FU軟膏による外用療法も以前より広く用いられている。再発に関しては8~14%と報告されているが^{133)~135)}, 前述のとおりPDTとの比較試験においては有効率が劣っている。しかしながら凍結療法と同様, 簡便で複数病変に対応できることよりやはりボーエン病に対して有用な治療法と考えられる。

イミキモド(2019年4月現在保険適用外)はToll様受容体7のアゴニストで抗腫瘍免疫を惹起することが知られている。Patelらの報告ではイミキモド外用による治療12週間後の病変消失率が73%であり, 重篤な副作用も特に認められず, ボーエン病に対して有効であると報告されているが¹³⁶⁾, 本邦では2019年4月現在保険適用外である。

文献

- 1) 小島原典子, 中山健夫, 森實敏夫, 山口直人, 吉田雅博: Minds 診療ガイドライン作成マニュアル 2017. https://minds.jcqh.or.jp/docs/minds/guideline/pdf/manual_all_2017.pdf. (アクセス 2019年8月24日)
- 2) 日本医学会 利益相反委員会: 診療ガイドライン策定参加資格基準 ガイダンス. http://jams.med.or.jp/guideline/clinical_guidance.pdf (アクセス 2019年8月24日)
- 3) 本山第一, 斎田俊明: 有棘細胞癌, 伊藤正男ほか編: 医学書院医学大辞典, 第2版, 医学書院, 2009, 2794.
- 4) 秋澤忠男ほか編: 有棘細胞癌, 南山堂医学大辞典, 第20版, 南山堂, 2015, 2470.
- 5) 坂本穆彦: 扁平上皮癌, 北川昌伸, 仁木利郎編: 標準病理学, 第5版, 医学書院, 2015, 255.
- 6) 日本皮膚悪性腫瘍学会編: 有棘細胞癌, 皮膚悪性腫瘍取扱い規約, 第2版, 金原出版, 2010, 40-46.
- 7) Karynne O, et al: Epithelial precancerous lesions, In: Goldsmith LA, et al (eds): *Fitzpatrick's dermatology in general medicine*. 8th ed., McGraw-Hill, 2012, 1261-1283.
- 8) Mihm MC Jr, et al: Actinic keratosis, In: Elder DE, et al (eds): *WHO classification of skin tumours*, 4th ed., WHO, 2018, 51-52.
- 9) 石原和之, 池田重雄, 森 俊二: 皮膚悪性腫瘍の診断と治療指針ならびに全国アンケートの集計, *Skin Cancer*, 1994; 9: 7-12.
- 10) 石原和之: 本邦における皮膚悪性腫瘍の疫学, *Skin Cancer*, 1997; 12: 18-25.
- 11) 竹之内辰也, 高塚純子: 1973~2010年に経験した皮膚癌症例の臨床統計, *新潟がんセンター病院医誌*, 2011; 50: 136-139.
- 12) 石原和之: 皮膚悪性腫瘍の統計 過去, *Skin Cancer*, 2007; 22: 209-216.
- 13) 石井良征, 境野昌行, 渡邊真也ほか: 有棘細胞癌およびボーエン病の全国調査, *Skin Cancer*, 2013; 28: 195-204.
- 14) 藤澤康弘: 皮膚腫瘍の最新疫学データ. マルホ皮膚科セミナー, 2012. http://medical.radionikkei.jp/maruho_hifuka_pdf/maruho_hifuka-121206.pdf
- 15) 石原和之: 統計調査よりみた紫外線と皮膚がん, 紫外線の皮膚障害とその対策, *Biotherapy*, 2005; 19: 411-416.
- 16) 市橋正光: 光老化, 皮膚臨床, 2001; 43: 1305-1312.
- 17) NICE Guidance Skin cancer prevention. <https://www.nice.org.uk/guidance/ph32>
- 18) Work Group; Invited Reviewers, Kim JYS, Kozlow JH, Mittal B, Moyer J, Olenecki T, Rodgers P: Guidelines of care for the management of cutaneous squamous cell carcinoma, *J Am Acad Dermatol*, 2018; 78: 560-578.
- 19) Stern RS: Prevalence of a history of skin cancer in 2007: results of an incidence-based model, *Arch Dermatol*, 2010; 146: 279-282.
- 20) Koh HK, Geller AC, Miller DR, Grossbart TA, Lew RA: Prevention and early detection strategies for melanoma and skin cancer. Current status, *Arch Dermatol*, 1996; 132: 436-443.
- 21) Rogers HW, Weinstock MA, Feldman SR, Coldiron BM: Incidence Estimate of Nonmelanoma Skin Cancer (Keratinocyte Carcinomas) in the U.S. Population, 2012, *JAMA Dermatol*, 2015; 151: 1081-1086.
- 22) Mansouri B, Housewright CD: The Treatment of Actinic Keratoses-The Rule Rather Than the Exception, *JAMA Dermatol*, 2017; 153: 1200.
- 23) Baum CL, Wright AC, Martinez JC, et al: A new evidence-based risk stratification system for cutaneous squamous cell carcinoma into low, intermediate, and high risk groups with implications for management, *J Am Acad Dermatol*, 2018; 78: 141-147.
- 24) Gloster HM Jr, Neal K: Skin cancer in skin of color, *J Am Acad Dermatol*, 2006; 55: 741-760; quiz 761-764.
- 25) Bickers DR, Lim HW, Margolis D, et al: American Acad-

- emy of Dermatology Association; Society for Investigative Dermatology: The burden of skin diseases: 2004 a joint project of the American Academy of Dermatology Association and the Society for Investigative Dermatology, *J Am Acad Dermatol*, 2006; 55: 490-500.
- 26) 斎田俊明：有棘細胞癌の診断と治療方針, *Skin Cancer*, 1994; 9: 69-72.
- 27) Friedberg EC, et al: *DNA repair and mutagenesis*, Washington DC, ASM Press, 2005.
- 28) Lin CT, Lin WH, Lee KD, Tzeng PY: DNA mismatch repair as an effector for promoting phorbol ester-induced apoptotic DNA damage and cell killing: implications in tumor promotion, *Int J Cancer*, 2006; 119: 1776-1784.
- 29) Cleaver JE: Cancer in xeroderma pigmentosum and related disorders of DNA repair, *Nat Rev Cancer*, 2005; 5: 564-573.
- 30) Bangash HK, Colegio OR: Management of non-melanoma skin cancer in immunocompromised solid organ transplant recipients, *Curr Treat Options Oncol*, 2012; 13: 354-376.
- 31) 木村久美子, 照井 正：【皮膚悪性腫瘍—基礎と臨床の最新研究動向—】有棘細胞癌 臨床症状からの診断, *日本臨牀*, 2013; 71: 479-482.
- 32) Elder DE, Massi D, Scolyer RA, et al (eds): Squamous cell carcinoma, In: *WHO Classification of Skin Tumours (Who Classification of Tumours: International Agency for Research on Cancer)*, 2018, 35-36.
- 33) Habif TP: Premalignant and Malignant Nonmelanoma Skin Tumors. In: Habif TP (ed): *Clinical dermatology*, 6th ed, Edinburgh, United Kingdom, Elsevier, 2015, 830-834.
- 34) Elder DE, Massi D, Scolyer RA, et al (eds): premalignant keratosis, In: *WHO Classification of Skin Tumours (Who Classification of Tumours: International Agency for Research on Cancer)*, 2018, 51-53.
- 35) Habif TP: Premalignant and Malignant Nonmelanoma Skin Tumors. In: Habif TP (ed): *Clinical dermatology*, 6th ed, Edinburgh, United Kingdom, Elsevier, 2015, 819-828.
- 36) Elder DE, Massi D, Scolyer RA, et al (eds): Squamous cell carcinoma in situ (Bowen disease), In: *WHO Classification of Skin Tumours (Who Classification of Tumours: International Agency for Research on Cancer)*, 2018, 46-47.
- 37) Murphy GF, Beer TW, Cerio R, Kao GF, Nagore E, Pulitzer MP: Squamous cell carcinoma, In: Elder DE, Massi D, Scolyer RA, Willemze R (eds): *WHO classification of Skin Tumours*, 4th ed, Lyon, International Agency for Research on Cancer, 2018, 35-45.
- 38) Cassarino DS, DeRienzo DP, Barr RJ: Cutaneous squamous cell carcinoma: A comprehensive clinicopathologic classification, part one, *J Cutan Pathol*, 2006; 33: 191-206.
- 39) 福本大輔, 安齋眞一, 福本実扶子, 久保宜明, 荒瀬誠治, 中西秀樹：皮膚原発浸潤性有棘細胞癌 (Primary Cutaneous Invasive Squamous cell carcinoma) の臨床病理学的検討：臨床病理学的新分類と予後の関係, *日皮会誌*, 2011; 121: 2247-2256.
- 40) Ackerman AB, Reddy VB, Soyer HP: *Neoplasms with follicular differentiation*, New York, Ardor Scribendi Publishers, 2001.
- 41) 安齋眞一, 福本隆也, 木村鉄宣：皮膚原発有棘細胞癌 (Primary Cutaneous Squamous cell carcinoma) の臨床病理学的検討, *日皮会誌*, 2008; 118: 29-36.
- 42) Nappi O, Pettinato G, Wick MR: Adenoid (acantholytic) squamous cell carcinoma of the skin, *J Cutan Pathol*, 1989; 16: 114-121.
- 43) Griffin JR, Wriston CC, Peters MS, Lehman JS: Decreased expression of intercellular adhesion molecules in acantholytic squamous cell carcinoma compared with invasive well-differentiated squamous cell carcinoma of the skin, *Am J Clin Pathol*, 2013; 139: 442-447.
- 44) Pyne JH, Myint E, Barr EM, Clark SP, David M, Na R: Acantholytic invasive squamous cell carcinoma: tumor diameter, invasion depth, grade of differentiation, surgical margins, perineural invasion, recurrence and death rate, *J Cutan Pathol*, 2017; 44: 320-327.
- 45) Cassarino DS, DeRienzo DP, Barr RJ: Cutaneous squamous cell carcinoma: A comprehensive clinicopathologic classification, part two, *J Cutan Pathol*, 2006; 33: 261-279.
- 46) Ansai S, Takeichi H, Arase S, Kawana S, Kimura T: Sebaceous carcinoma: An immunohistochemical reappraisal, *Am J Dermatopathol*, 2011; 33: 579-587.
- 47) Ansai S, Takayama R, Kimura T, Kawana S: Ber-EP4 is a useful marker for follicular germinative cell differentiation of cutaneous epithelial neoplasms, *J Dermatol*, 2012; 39: 688-692.
- 48) National Comprehensive Cancer Network Guideline Version 2.2018 Squamous cell carcinoma.
- 49) Stratigos A, Garbe C, Lebbe C, et al; European Dermatology Forum (EDF); European Association of Dermato-Oncology (EADO); European Organization for Research and Treatment of Cancer (EORTC): Diagnosis and treatment of invasive squamous cell carcinoma of the skin: European consensus-based interdisciplinary guideline, *Eur J Cancer*, 2015; 51: 1989-2007.
- 50) Barzilai G, Greenberg E, Cohen-Kerem R, Doweck I: Pattern of regional metastases from cutaneous squamous cell carcinoma of the head and neck, *Otolaryngol Head Neck Surg*, 2005; 132: 852-856.
- 51) Nemzek WR, Hecht S, Gandour-Edwards R, Donald P, McKennan K: Peri-neural spread of head and neck tumors: how accurate is MR imaging? *Am J Neuroradiol*, 1998; 19: 701-706.
- 52) Sharma A, Jaiswal AA, Umredkar G, et al: Lymph Node Central Necrosis on the Computed Tomography as the Predictor of the Extra Capsular Spread in Metastatic Head and Neck Squamous Cell Carcinoma, *Indian J Otolaryngol Head Neck Surg*, 2017; 69: 323-332.
- 53) Hirshoren N, Olayos E, Herschtal A, Ravi Kumar AS, Gyorki DEI: Preoperative Positron Emission Tomogra-

- phy for Node-Positive Head and Neck Cutaneous Squamous Cell Carcinoma, *Otolaryngol Head Neck Surg*, 2017; 158: 122-126.
- 54) Cho SB, Chung WG, Yun M, Lee JD, Lee MG, Chung KY: Fluorodeoxyglucose positron emission tomography in cutaneous squamous cell carcinoma: retrospective analysis of 12 patients, *Dermatol Surg*, 2005; 31: 442-226.
 - 55) Williams LS, Mancuso AA, Mendenhall WM: Perineural spread of cutaneous squamous and basal cell carcinoma: CT and MR detection and its impact on patient management and prognosis, *Int J Radiat Oncol Biol Phys*, 2001; 49: 1061-1069.
 - 56) Weedon D, et al: Verrucous squamous cell carcinoma. In: LeBoit PE, et al (eds): *World Health Organization classification of tumours, pathology & genetics, skin tumours*, IARC Press, 2006, 22-23.
 - 57) Murphy GF, et al: Verrucous squamous cell carcinoma. In: Elder DE, et al (eds): *WHO classification of skin tumours*, 4th ed., WHO, 2018, 41-42.
 - 58) Headington JT: Verrucous carcinoma, *Cutis*, 1978; 21: 207-211.
 - 59) Kirkham N, Aljefri K: Verrucous carcinoma. In: Elder DE, et al (eds): *Lever's histopathology of the skin*, 11th ed., Wolters Kluwer, 2015, 1004-1005.
 - 60) Boyd AS: Verrucous carcinoma. In: Barnhill RL et al (eds): *Dermatopathology*, 3rd ed., McGrawHill, 2010, 596-598.
 - 61) Habif TP: Benign skin tumors. In: Baxter S(ed): *Clinical dermatology*, 3rd ed, St. Louis, Mosby-year book, 1996, 638-639.
 - 62) 長野 徹：皮膚科セミナーウム ケラトアkantトーマ，日皮会誌，2009; 199: 1049-1063.
 - 63) Hodak E, Jones RE, Ackerman AB: Solitary keratoacanthoma is a squamous-cell carcinoma: three examples with metastases, *Am J Dermatopathol*, 1993; 15: 332-342.
 - 64) Weedon D, Haneke EM, Martinka M, et al: Acanthomas. In: LeBoit PE, Burg G, Weedon D, Sarasin A (eds): *World Health Organization Classification of Tumours*, Lyon, IARC Press, 2006, 39-47.
 - 65) 安齋眞一，木村鉄宣：ケラトアkantトーマ —最近の話題一，皮膚病診療，2010; 32: 600-606.
 - 66) Takai T, Misago N, Murata Y: Natural course of keratoacanthoma and related lesions after partial biopsy: clinical analysis of 66 lesions, *J Dermatol*, 2015; 42: 353-362.
 - 67) Takai T: Advances in histopathological diagnosis of keratoacanthoma, *J Dermatol*, 2017; 44: 304-314.
 - 68) 土田哲也，古賀弘志，宇原 久ほか：皮膚悪性腫瘍ガイドライン第2版，日皮会誌，2015; 125: 5-75.
 - 69) Goto K, Takai T, Fukumoto T, et al: CD117 (KIT) is a useful immunohistochemical marker for differentiating porocarcinoma from squamous cell carcinoma, *J Cutan Pathol*, 2016; 43: 219-226.
 - 70) Chen ELA, Sriva stava D, Nijhawan RI: Mohs Micrographic Surgery: Development, Technique, and Applications in Cutaneous Malignancies, *Semin Plast Surg*, 2018; 32: 60-68.
 - 71) Rowe DE, Carroll RJ, Day CL Jr: Prognostic factors for local recurrence, metastasis, and survival rates in squamous cell carcinoma of the skin, ear, and lip, *J Am Acad Dermatol*, 1992; 26: 976-990.
 - 72) van Lee CB, Roorda BM, Wakkee M, et al: Recurrence rates of cutaneous squamous cell carcinoma of the head and neck after Mohs micrographic surgery vs. standard excision: a retrospective cohort study, *Br J Dermatol*, 2018 [Epub ahead of print].
 - 73) Leibovitch I, Huilgol SC, Selva D, Hill D, Richards S, Paver R: Cutaneous squamous cell carcinoma treated with Mohs micrographic surgery in Australia I, Experience over 10 years, *J Am Acad Dermatol*, 2005; 53: 253-260.
 - 74) Fukushima S, Masuguchi S, Igata T, et al: Evaluation of sentinel node biopsy for cutaneous squamous cell carcinoma, *J Dermatol*, 2014; 41: 539-541.
 - 75) Tejera-Vaquerizo A, García-Doval I, Llombart B, et al: Systematic review of the prevalence of nodal metastases and the prognostic utility of sentinel lymph node biopsy in cutaneous squamous cell carcinoma, *J Dermatol*, 2018; 45: 781-790.
 - 76) Renzi C, Caggiati A, Mannooranparampil TJ, et al: Sentinel lymph node biopsy for high risk cutaneous squamous cell carcinoma: case series and review of the literature, *Eur J Surg Oncol*, 2006; 25: 364-369.
 - 77) Ross AS, Schmults CD: Sentinel lymph node biopsy in cutaneous squamous cell carcinoma: a systematic review of the English literature, *Dermatol Surg*, 2006; 32: 1309-1321.
 - 78) Maruyama H, Tanaka R, Fujisawa Y, Nakamura Y, Ito S, Fujimoto M: Availability of sentinel lymph node biopsy for cutaneous squamous cell carcinoma, *J Dermatol*, 2017; 44: 431-437.
 - 79) Takahashi A, Imafuku S, Nakayama J, Nakaura J, Ito K, Shibayama Y: Sentinel node biopsy for high-risk cutaneous squamous cell carcinoma, *Eur J Surg Oncol*, 2014; 40: 1256-1262.
 - 80) 石原和之：本邦における皮膚悪性腫瘍の統計ならびに予後因子の検討，*Skin Cancer*, 2005; 20: 234-248.
 - 81) Stratigos A, Garbe C, Lebbe C, et al: European Dermatology Forum (EDF); European Association of Dermato-Oncology (EADO); European Organization for Research and Treatment of Cancer (EORTC): Diagnosis and treatment of invasive squamous cell carcinoma of the skin: European consensus-based interdisciplinary guideline, *Eur J Cancer*, 2015; 51: 1989-2007.
 - 82) North JH Jr, Spellman JE, Driscoll D, et al: Advanced cutaneous squamous cell carcinoma of the trunk and extremity: Analysis of prognostic factors, *J Surg Oncol*, 1997; 64: 212-217.
 - 83) Xiao YI, Yuan S, Liu F, et al: Comparison between wait-and-see policy and elective neck dissection in clinically N0 cutaneous squamous cell carcinoma of head and neck, *Medicine*, 2018 97: e10782.

- 84) Tintle SN, Levin LS: The reconstructive microsurgery ladder in orthopaedics, *Injury*, 2013; 44: 376-385.
- 85) 土田芳彦：外傷性皮膚欠損の治療, *臨整外*, 2009; 44: 783-789.
- 86) Gottlieb LJ, Krieger LM: From the reconstructive ladder to the reconstructive elevator, *Plast Reconstr Surg*, 1994; 93: 1503-1504.
- 87) Badashi I, Shauly O, Lui CG, et al: Nonmelanoma facial skin cancer: A review of diagnostic strategies, surgical treatment, and reconstructive technique, *Clin Med Insights Ear Nose Throat*, 2019; doi: 10.1177/1179550619865278.
- 88) 緒方 大：皮膚・軟部悪性腫瘍切除後の再建方法の選択, *Skin Cancer*, 2018; 33: 138-144.
- 89) Lee KS, Kim JO, Kim NG, et al: A comparison of the local flap and skin graft by location of facial reconstruction after resection of facial skin cancer, *Arch Craniofac Surg*, 2017; 18: 255-260.
- 90) 木村 中, 櫻井圭祐, 大芦孝平, 杉野まり子：外鼻部の皮膚悪性腫瘍の再建, 局所皮弁か植皮か, *Skin Cancer*, 2009; 24: 416-422.
- 91) Alam M, Ratner D: Cutaneous squamous-cell carcinoma, *N Engl J Med*, 2001; 344: 975-983.
- 92) Kwan W, Wilson D, Moravan V: Radiotherapy for locally advanced basal cell and squamous cell carcinomas of the skin, *Int J Radiat Oncol Biol Phys*, 2004; 60: 406-411.
- 93) Strom TJ, Caudell JJ, Harrison LB: Management of BCC and SCC of the head and neck, *Cancer Control*, 2016; 23: 220-226.
- 94) Tanvetyanon T, Padha T, McCaffrey J, et al: Postoperative concurrent chemotherapy and radiotherapy for high-risk cutaneous squamous cell carcinoma of the head and neck, *Head and Neck*, 2015; 37: 840-845.
- 95) Nottage MK, Lin C, Hughes BGM, et al: Prospective study of definitive chemoradiation in locally or regionally advanced squamous cell carcinoma of the skin, *Head and Neck*, 2017; 39: 679-668.
- 96) Porceddu SV, Bressel M, Poulsen MG, et al: Postoperative Concurrent Chemoradiotherapy Versus Postoperative Radiotherapy in High-Risk Cutaneous Squamous Cell Carcinoma of the Head and Neck: The Randomized Phase III TROG 05.01 Trial, *J Clin Oncol*, 2018; 36: 1275-1283.
- 97) Jarkowski A, 3rd, Hare R, Loud P, et al: Systemic Therapy in Advanced Cutaneous Squamous Cell Carcinoma (CSCC): The Roswell Park Experience and a Review of the Literature, *Am J Clin Oncol*, 2016; 39: 545-548.
- 98) Sadek H, Azli N, Wendling JL, et al: Treatment of advanced squamous cell carcinoma of the skin with cisplatin, 5-fluorouracil, and bleomycin, *Cancer*, 1990; 66: 1692-1696.
- 99) Maubec E, Petrow P, Scheer-Senyarich I, et al: Phase II study of cetuximab as first-line single-drug therapy in patients with unresectable squamous cell carcinoma of the skin, *J Clin Oncol*, 2011; 29: 3419-3426.
- 100) Migden MR, Rischin D, Schmults CD, et al: PD-1 Blockade with Cemiplimab in Advanced Cutaneous Squamous-Cell Carcinoma, *N Eng J Med*, 2018; 379: 341-351.
- 101) 日本皮膚科学会/日本皮膚悪性腫瘍学会編：有棘細胞癌(SCC), CQ12, CQ13, 科学的根拠に基づく皮膚悪性腫瘍診療ガイドライン, 第2版, 金原出版, 2015, 55-59.
- 102) 石川雅士：局所進行病巣の局所管理（モーズ, 悪臭対策など）, *日本臨牀*, 2013; 71: 565-567.
- 103) 梅林芳弘：有棘細胞癌の放射線療法, 薬物療法, 外用療法, 山崎直也ほか編：皮膚科臨床アセット17皮膚の悪性腫瘍, 中山書店, 2014, 236-240.
- 104) 石原和之：全国アンケートの集計と説明, *Skin Cancer*, 1994; 9: 72-77.
- 105) 小俣 渡, 大芦孝平, 並川健二郎, 堤田 新, 山崎直也：国立がん研究センター中央病院における過去7年間158例の有棘細胞癌の臨床的検討, *Skin Cancer*, 2013; 28: 154-159.
- 106) 伊藤康裕, 和田 隆, 浅野一弘ほか：旭川医大皮膚科における有棘細胞癌の統計的観察, *日皮会誌*, 2002; 112: 961-967.
- 107) 竹之内辰也, 高塚純子：1973～2010年に経験した皮膚癌症例の臨床統計, *新潟がんセンター病院医誌*, 2011; 50: 136-139.
- 108) Baum CL, Wright AC, Martinez JC, et al: A new evidence-based risk stratification system for cutaneous squamous cell carcinoma into low, intermediate, and high risk groups with implications for management, *J Am Acad Dermatol*, 2018; 78: 141-147.
- 109) DSouza J, Clark J: Management of the neck in metastatic cutaneous squamous cell carcinoma of the head and neck, *Curr Opin Otolaryngol Head Neck Surg*, 2011; 19: 99-105.
- 110) Jambusaria-Pahlajani A, Miller CJ, Quon H, Smith N, Klein RQ, Schmults CD: Surgical monotherapy versus surgery plus adjuvant radiotherapy in high-risk cutaneous squamous cell carcinoma: a systematic review of outcomes, *Dermatol Surg*, 2009; 35: 574-585.
- 111) 斎田俊明：全国アンケートの集計と説明, *Skin Cancer*, 2010; 25: 214-231.
- 112) Habif TP: Premalignant and Malignant Nonmelanoma Skin Tumors. In: Habif TP (ed), *Clinical dermatology* 6th ed, Edinburgh, United Kingdom, Elsevier, 2015, 819-828.
- 113) Siegel JA, Korgavkar K, Weinstock MA: Current perspective on actinic keratosis: a review, *Br J Dermatol*, 2017; 177: 350-358.
- 114) Criscione VD, Weinstock MA, Naylor MF, Luque C, Eide MJ, Bingham SF: Department of Veteran Affairs Topical Tretinoin Chemoprevention Trial Group: I: Actinic keratoses: Natural history and risk of malignant transformation in the Veterans Affairs Topical Tretinoin Chemoprevention Trial, *Cancer*, 2009; 115: 2523-2530.
- 115) Marks R, Rennie G, Selwood TS: Malignant transformation of solar keratosis to squamous cell carcinoma, *Lancet*, 1988; 1: 795-797.
- 116) 市橋正光：光老化, *皮膚臨床*, 2001; 43: 1305-1312.

- 117) Thompson SC, Jolley D, Marks R: Reduction of solar keratoses by regular sunscreen use, *N Engl J Med*, 1993; 329: 1147-1151.
- 118) Darlington S, Williams G, Neale R, Frost C, Green A: A randomized controlled trial to assess sunscreen application and beta carotene supplementation in the prevention of solar keratoses, *Arch Dermatol*, 2003; 139: 451-455.
- 119) Nagano T, Ueda M, Suzuki T, et al: Skin cancer screening in Okinawa, Japan, *J Dermatol Sci*, 1999; 19: 161-165.
- 120) 石原和之: 統計調査よりみた紫外線と皮膚がん, 紫外線の皮膚障害とその対策, *Biotherapy*, 2005; 19: 411-416.
- 121) Neagu TP, Țigliș M, Botezatu D, et al: Clinical, histological and therapeutic features of Bowen's disease, *Rom J Morphol Embryol*, 2017; 58: 33-40.
- 122) Morton CA, Birnie AJ, Eedy DJ: British Association of Dermatologists' guidelines for the management of squamous cell carcinoma in situ (Bowen's disease) 2014, *Br J Dermatol*, 2014; 170: 245-260.
- 123) 廣瀬寮二, 富村沙織, 武石恵美子, 横山洋子: 日光角化症の側方断端陽性例についての検討, *Skin Cancer*, 2010; 25: 85-89.
- 124) Hansen JP, Drake AL, Walling HW: Bowen's Disease: a four-year retrospective review of epidemiology and treatment at a university center, *Dermatol Surg*, 2008; 34: 878-883.
- 125) Leibovitch I, Huilgol SC, Selva D, Richards S, Paver R: Cutaneous squamous carcinoma in situ (Bowen's disease): treatment with Mohs micrographic surgery, *J Am Acad Dermatol*, 2005; 52: 997-1002.
- 126) Holt PJ: Cryotherapy for skin cancer: results over a 5-year period using liquid nitrogen spray cryosurgery, *Br J Dermatol*, 1988; 119: 231-240.
- 127) Morton CA, Whitehurst C, Moseley H, McColl JH, Moore JV, Mackie RM: Comparison of photodynamic therapy with cryotherapy in the treatment of Bowen's disease, *Br J Dermatol*, 1996; 135: 766-771.
- 128) Morton C, Horn M, Leman J, et al: Comparison of topical methyl aminolevulinic acid photodynamic therapy with cryotherapy or Fluorouracil for treatment of squamous cell carcinoma in situ: Results of a multicenter randomized trial, *Arch Dermatol*, 2006; 142: 729-735.
- 129) Ahmed I, Berth-Jones J, Charles-Holmes S, O'Callaghan CJ, Ilchyshyn A: Comparison of cryotherapy with curettage in the treatment of Bowen's disease: a prospective study, *Br J Dermatol*, 2000; 143: 759-766.
- 130) Fayter D, Corbett M, Heirs M, Fox D, Eastwood A: A systematic review of photodynamic therapy in the treatment of pre-cancerous skin conditions, Barrett's oesophagus and cancers of the biliary tract, brain, head and neck, lung, oesophagus and skin, *Health Technol Assess*, 2010; 14: 1-288.
- 131) Salim A, Leman JA, McColl JH, Chapman R, Morton CA: Randomized comparison of photodynamic therapy with topical 5-fluorouracil in Bowen's disease, *Br J Dermatol*, 2003; 148: 539-543.
- 132) Cai H, Wang YX, Zheng JC, et al: Photodynamic therapy in combination with CO2 laser for the treatment of Bowen's disease, *Lasers Med Sci*, 2015; 30: 1505-1510.
- 133) Thestrup-Pedersen K, Ravnborg L, Reymann F: Morbus Bowen. A description of the disease in 617 patients, *Acta Derm Venereol*, 1988; 68: 236-239.
- 134) Bargman H, Hochman J: Topical treatment of Bowen's disease with 5-Fluorouracil, *J Cutan Med Surg*, 2003; 7: 101-105.
- 135) Sturm HM: Bowen's disease and 5-fluorouracil, *J Am Acad Dermatol*, 1979; 1: 513-522.
- 136) Patel GK, Goodwin R, Chawla M, et al: Imiquimod 5% cream monotherapy for cutaneous squamous cell carcinoma in situ (Bowen's disease): a randomized, double-blind, placebo-controlled trial, *J Am Acad Dermatol*, 2006; 54: 1025-1032.

第3章 有棘細胞癌診療ガイドライン クリニカルクエスチョン (CQ) と推奨

CQ1: 日光角化症に対して以下の治療をおこなうべきか?

推奨

外科的治療

凍結療法

Photodynamic therapy (PDT)

イミキモド

5-FU 軟膏

1) 外科的治療

角化が顕著な病変, 真皮内への浸潤が疑われる場合, 手術以外の治療で効果が得られなかった症例については組織学的な確認の意味も含めて外科的な切除が勧められる。

投票結果: 強く勧める: 7/7

推奨度: 1B

2) 凍結療法

液体窒素による凍結療法は簡便で有効な治療法として勧められる。

投票結果: 強く勧める: 7/7

推奨度: 1B

3) イミキモド

イミキモドは多発性病変などの治療として勧められる。

投票結果: 強く勧める: 7/7

推奨度: 1B

4) 5-FU 軟膏

5-FU 軟膏は多発する薄い病変の治療として勧めら

れる。

投票結果：強く勧める：7/7

推奨度：1B

5) Photodynamic therapy (PDT)

Photo dynamic therapy (PDT) は広範囲に存在する多発性の病変の治療として勧められる（2019年4月現在保険適用外）。

投票結果：強く勧める：7/7

推奨度：1B

背景・目的：日光角化症は慢性的な日光紫外線の暴露によって発生した上皮内癌で、顔面と手背に好発する。日光角化症の治療方法には手術、凍結療法、photo dynamic therapy (PDT)、5-FU 軟膏の外用、イミキモドの外用などの治療がある。これらの治療法の選択については、病巣と患者側の要因に基づいたガイドラインが諸外国から提案されている。ガイドライン毎に多少の差を認めるが、基本的には単発であれば凍結療法や外用療法、多発している場合は凍結療法、外用療法、PDT を、角化が強い病変や他の治療に反応しなかった病巣や真皮内浸潤が疑われる場合などには手術を選択するという方針が一般的である。しかしながらそれ以外にも多くの選択肢が存在し、実臨床においてはどの治療法を用いるべきか迷う場面が多い。今回この問題について EBM の手法を用いて検討を行った。

科学的根拠：外科的治療は最も有効な治療法の一つであると考えられる。切除断端が陰性であれば病変消失率は理論上 100% となる。しかしながら手術侵襲や瘢痕などの問題もあり、症例を選んで施行する必要があると考えられる。病変消失率としての他の治療との比較データで、エビデンスレベルが高いものが存在しないが、上記を踏まえ、推奨度 1B とした。

液体窒素を用いた凍結療法は簡便であり、日光角化症に対する有効な治療法である。凍結療法の有効性についての完全消失率は 68~86% と報告されている^{137)~142)}。また、局所での副作用の発現率に関しては 35~43% と報告されており、主な副作用としては痛み、瘢痕、色素脱失などが挙げられる^{137)140)~142)}。報告数も多く、多くの症例に用いられていることから推奨度 1B とした。

PDT は広範囲に存在する多発性の日光角化症に対して有効な治療法である。PDT の有効性については、局所での病変消失率が 68~93% と報告されている。局所での副作用発現率としては 26~100% とやや高いと報告があるが、この中には局所の紅斑など、軽微な

のも含まれる¹³⁷⁾¹⁴⁰⁾¹⁴¹⁾¹⁴³⁾。2019年3月の段階で本邦では保険適用外であるが、海外では一般的な治療として認識されており、また報告数も多く、総合的な統計学的な差は見られないが、それぞれの報告での効果が他と比較して高いと考えられることから推奨度 1B とした。

イミキモドは PDT と同様広範囲に存在する多発性の病変に対して使用される。病変消失率は 55~85% と報告がある。局所での副作用発現率は 85~92% とやや高いが、PDT と同様に局所での紅斑などの軽微なものも含まれている¹⁴³⁾¹⁴⁴⁾。本邦でも 2011 年に保険適用となり、それ以来多くの症例に用いられており、報告も増えてきていることから推奨度 1B とした。

5-FU 軟膏は広範囲に存在する多発性の病変に対して使用される。病変消失率は 26~96%、局所での副作用発現率は 25~77% とややばらつきがある^{137)~139)144)145)}。しかしながら海外でも多く使用され、報告も多いことから推奨度 1B とした。

解説：それぞれの治療法について文献検索を行い、文献内容からの絞り込みを行った結果、11 編のランダム化比較試験 (RCT) に基づく報告が得られた。しかしながらそれぞれの対象が異なり、治療の効果自体を単純比較できるものではなく、病変の完全消失率、副作用の発現率を主なアウトカムとして取り上げた。

推奨文には触れていない治療法として炭酸ガスレーザー、ジクロフェナク、ニコチン酸内服療法などが報告されている。病変の局所消失率は炭酸ガスレーザーで 72~78%、ジクロフェナクでは 50%、ニコチン酸内服では消失率の報告はない^{142)145)~147)}。ジクロフェナク、ニコチン酸は本邦では保険適用外であり、使用に際しては注意が必要である。

臨床に用いる際の注意点：日光角化症については多くの治療法が存在するため、まず医師は治療前に患者に対して複数の治療法について説明すべきである。真皮内浸潤が疑われる病巣に手術以外の治療を行う場合は、治療前に生検で病理組織学的な確認を行うべきである。

今回記載した治療法のうち、PDT は 2019 年 4 月現在保険適用外であるため、使用においては注意が必要である。また、イミキモドを日光角化症に用いる場合、顔面および禿頭部以外への使用は保険適用外となるため、こちらも注意が必要である。

今後の研究の可能性：今回引用した文献においては、アウトカムや対象が一定ではない。そのため、治療自体の効果や副作用を比較する際に正確な結果が得

られないと考えられる。今後は、対象およびアウトカムを一定にした研究が望まれる。

文献

- 137) Morton C, Horn M, Leman J, et al: Comparison of topical methyl aminolevulinate photodynamic therapy with cryotherapy or Fluorouracil for treatment of squamous cell carcinoma in situ: results of a multicenter randomized trial, *Arch Dermatol*, 2006; 142: 729-735.
- 138) Walker JL, Siegel JA, Sachar M, et al: 5-Fluorouracil for Actinic Keratosis Treatment and Chemoprevention: A Randomized Controlled Trial, *J invest dermatol*, 2017; 137: 1367-1370.
- 139) Cunningham TJ, Tabacchi M, Eliane JP, et al: Randomized trial of Calcipotriol Combined with 5-fluorouracil for Skin Cancer precursor immunotherapy *J Clin Invest*, 2017; 127: 106-116.
- 140) Freeman M, Vinciullo C, Francis D, et al: A comparison of photodynamic therapy using topical methyl aminolevulinate (Metvix) with single cycle cryotherapy in patients with actinic keratosis: a prospective, randomized study, *J Dermatolog Treat*, 2003; 14: 99-106.
- 141) Szeimies RM, Karrer S, Radakovic-Fijan S, et al: Photodynamic therapy using topical methyl 5-aminolevulinate compared with cryotherapy for actinic keratosis: A prospective, randomized study, *J Am Acad Dermatol*, 2002; 47: 258-262.
- 142) Zane C, Facchinetti E, Rossi MT, Specchia C, Ortel B, Calzavara-Pinton P: Cryotherapy is preferable to ablative CO2 laser for the treatment of isolated actinic keratoses of the face and scalp: a randomized clinical trial, *Br J Dermatol*, 2014; 170: 1114-1121.
- 143) Sotiriou E, Apalla Z, Maliamani F, Zapparas N, Panagiotidou D, Ioannides D: Intraindividual, right-left comparison of topical 5-aminolevulinic acid photodynamic therapy vs. 5% imiquimod cream for actinic keratoses on the upper extremities, *J Eur Acad Dermatol Venereol*, 2009; 23: 1061-1065.
- 144) Krawtchenko N, Roewert-Huber J, Ulrich M, Mann I, Sterry W, Stockfleth E: A randomised study of topical 5% imiquimod vs. topical 5-fluorouracil vs. cryosurgery in immunocompetent patients with actinic keratoses: a comparison of clinical and histological outcomes including 1-year follow-up, *British J Dermatol*, 2007; 157: 34-40.
- 145) Hantash BM, Stewart DB, Cooper ZA, Rehmus WE, Koch RJ, Swetter SM: Facial resurfacing for nonmelanoma skin cancer prophylaxis, *Arch Dermatol*, 2016; 142: 976-982.
- 146) Wolf JE Jr, Taylor JR, Tschen E, Kang S: Topical 3.0% diclofenac in 2.5% hyaluronan gel in the treatment of actinic keratosis, *Int J Dermatol*, 2001; 40: 709-713.
- 147) Surjana D, Halliday GM, Martin AJ, Moloney FJ, Damian DL: Oral nicotinamide reduces actinic keratoses in phase II double-blinded randomized controlled trials,

J Invest Dermatol, 2002; 132: 1497-1500.

CQ2：有棘細胞癌の原発巣の手術療法において、 切除範囲はどう設定すればよいか。

推奨：低リスク群であることが確実な症例は4～6 mm（またはそれ以上）離して切除することを強く勧める。それ以外の高リスク群と捉えうる症例は、6～10 mm（またはそれ以上）離して切除することを強く勧める（リスク分類については表2を参照のこと）。

投票結果：強く勧める：7/7

推奨度：1B（低リスク群）、1C（高リスク群）

背景・目的：有棘細胞癌（SCC）の治療では、古くから外科的治療が第一選択の位置を占めている¹⁴⁸⁾が、その際、肉眼的に腫瘍辺縁を決定し、そこからある距離の正常皮膚縁（以下「切除マージン」）を含めて切除するのが一般的である。本邦では欧米で行われているMohs手術が普及してこなかったこともあり、根治のために比較的広めの範囲を切除することが行われてきた¹⁴⁹⁾。2002年版の「皮膚悪性腫瘍取扱い規約¹⁵⁰⁾」に記載されている切除マージンは、T4（軟骨・骨・筋肉などへの浸潤）ないしN1（所属リンパ節転移のあるもの）で2～3 cm、それ以外のT1～T3では1～2 cmである。これはexpert opinionであって十分な根拠が明記されていなかった。そこで、2007年から作成されている皮膚悪性腫瘍ガイドライン¹⁵¹⁾では、この問題をEBMの手法を用いて見直すことになった。

科学的根拠：原発巣の切除範囲に関しては、ランダム化比較試験（RCT）に基づく高い水準での根拠は存在しない。

Brodlandら¹⁵²⁾は、皮膚原発性の浸潤性SCC111例141個を対象とし、Mohs手術後による切除範囲と腫瘍消失率を検討している。切除マージン4 mmでの腫瘍消失率は96%、6 mmでは99%。腫瘍のサイズ別では、最大径1 cm未満（71/141, 50%）切除マージン4 mmで100%、最大径1 cm以上2 cm未満（41/141, 29%）では切除マージン4 mmで95%、6 mmで100%、最大径2 cm以上（29/141, 21%）では切除マージン4 mmで86%、6 mmで97%、9 mmで100%の消失率であった。組織学的分化度別に見ると、grade1（104/141, 74%）では切除マージン4 mmで97%、6 mmで100%、grade2（32/141, 23%）では切除マージン4 mmで93%、6 mmで97%、9 mmで100%、grade3以上（5/141, 3%）では切除マージン4 mmで80%、6 mm

表 2 National Comprehensive Cancer Network のガイドライン (Version 1.2019) おける有棘細胞癌のリスク分類

<p>発生部位と直径</p> <p>体幹・四肢（脛骨前部、手足を除く）：直径 2cm 以上</p> <p>頬・前額・頭皮・頸部・脛骨前部：直径 1cm 以上</p> <p>マスク領域（顔面中心・眼瞼・眉毛部・眼窩周囲・鼻・口唇・頤・下顎・耳前部・耳後部）・陰部・手足：大きさを問わない</p> <p>臨床所見</p> <p>境界不鮮明</p> <p>放射線照射部位や慢性炎症が発生母地</p> <p>再発例</p> <p>増大速度が大</p> <p>免疫抑制状態</p> <p>神経症状あり</p> <p>組織学的所見</p> <p>低分化</p> <p>adenoid (acantholytic), adenosquamous, desmoplastic, metaplastic subtype</p> <p>皮下脂肪を超える浸潤</p> <p>腫瘍厚が 6mm 超</p> <p>神経・脈管浸潤あり</p> <p>上記が 1 つも該当しないものを低リスク群、1 つでも該当すれば高リスク群とする。</p>
--

で 100% の消失率であった。部位別に見ると、ハイリスク領域（頭皮・耳・眼瞼・鼻・口唇）(47/141) では、切除マージン 4 mm で 91%、6 mm で 98%、9 mm で 100%、それ以外の領域 (94/141) では切除マージン 4 mm で 98%、6 mm で 100% の消失率であった。皮下までの浸潤のあるなしで見ると、皮下浸潤のないもの (99/141) は切除マージン 4 mm で 98%、6 mm で 100%、皮下浸潤のあるもの (42/141) は切除マージン 4 mm で 90%、6 mm で 98%、9 mm で 100% の消失率であった。大部分の SCC では 4 mm の切除マージンが適切であった。しかし、2 cm 以上のもの、grade2 以上の組織学的分化度、皮下への浸潤、高リスク領域に発生したものは、腫瘍の進展範囲が広いリスクが高かった。以上の結果から、著者らは、SCC の切除マージンは最低限 4 mm 必要である、ただし径 2 cm 以上のもの・組織学的分化度が grade2 以上のもの・ハイリスク領域（頭部・耳・眼瞼・鼻・口唇）のもの・皮下への浸潤のあるものには 6 mm の切除マージンが必要である、と結論づけている。ただし、以上は再発性の SCC には当てはまらない、とされている。

解説：Brodland らの論文を主な根拠とし、Motley らによる英国のガイドライン¹⁵³⁾では径 2 cm 未満の低リスク、境界明瞭な SCC であれば、切除マージン 4 mm で 95% の症例で完全に切除できるとしている。より大

きな腫瘍、組織学的に grade2 以上、皮下まで進展したものの、リスクの高い部位（頭皮、耳、眼瞼、鼻、口唇）では 6 mm 以上の切除マージンを推奨している。

幾つかのシステマティックレビューやガイドラインでは、低リスク群については Motley らの英国ガイドラインと同様切除マージンを 4 mm 以上¹⁵⁴⁾¹⁵⁵⁾、ないし 4~6 mm^{156)~160)}としているものが多い。1 件のガイドライン¹⁶¹⁾のみ 5 mm 以上としているが、低リスク群に関してはほぼ共通しているといえる。

高リスク群の切除マージンについては英国ガイドラインの 6 mm 以上のほか、9 mm 以上¹⁵⁷⁾、10 mm まで・あるいはそれ以上¹⁵⁴⁾、10 mm¹⁶¹⁾¹⁶²⁾、Mohs 手術か CCPDMA (complete circumferential peripheral and deep margin assessment) を勧める¹⁵⁶⁾¹⁵⁸⁾¹⁶⁰⁾、あるいは標準的マージンを推奨しない¹⁵⁹⁾¹⁶⁰⁾など幅がある。

本邦の旧ガイドライン¹⁵¹⁾¹⁶³⁾では低リスク群 4 mm 以上、高リスク群 6 mm 以上を推奨してきた。今回のガイドラインでは、システマティックレビューやガイドラインにおける幅を考慮して、低リスク群 4~6 mm、高リスク群 6~10 mm とした。ただし、この推奨に従っても完全に切除できない症例はある^{164)~166)}ため、より確実な腫瘍除去を目指してより大きな切除範囲を設定することは許容される。そのため、低リスク群 4~6 mm (あるいはそれ以上)、高リスク群 6~10 mm (あるいはそれ以上) という表現にした。

臨床に用いる際の注意点：一般に腫瘍の除去が十全に達成しえたか否かは、まず手術検体において組織学的に腫瘍細胞の残存がないことを検索し、次に長期間の経過において再発のないことを観察し続けることによって確認する。標準的切除マージンの設定には、この完全切除率の高さと再発率の低さの保証が欲しいところであるが、現在まで行われてきた研究は、完全切除率（腫瘍消失率）を指標としたもの^{152)164)~167)}である。不完全切除例であればいずれ再発するのは当然であろうが、完全切除を達成できた例がそのまま再発なく経過するののかについては研究されたものがない。すなわち、標準的切除マージンは完全切除率の高さについての推奨であり、再発率の低さを保証するものではない。標準切除マージン以下の切除範囲でも組織学的に完全切除が確認できていれば、これまでの研究上のアウトカムは達成されているといえ、標準切除マージンに合わせた追加切除を推奨するものではない。

幾つかのシステマティックレビューないしガイドライン^{156)158)~160)}では、特に高リスク群において標準的切除

マージンを定めず CCPDMA を勧めている。逆に言えば、CCPDMA により完全切除が達成できていれば、標準的切除マージンの推奨に従っているか否かを問題にする必要はない。ということにもなる。ただし、切り出しの方法や不完全切除の定義が各施設で統一されているとは言い難い点には注意を要する。Lansbury ら¹⁶⁷⁾は 118 の論文のシステマティックレビューを行い、そのうち 11 の論文で外科的不完全切除について報告されているが、何をもって「不完全切除」としているかという点、断端における腫瘍細胞の存在、側方ないし深部方向の 1 mm 以内の腫瘍の存在、強拡大視野 (0.5 mm) 内の腫瘍の存在、切除断端またはそれに「近い」腫瘍など、論文によりさまざまに「不完全切除」の定義が一致していない、としている。また、検体の切り出しについて Kauvar ら¹⁵⁷⁾は、伝統的な「bread-loafing (日本では「刺身切り」と言われることが多い) や「十字切り」では断端の 1% 未満しか検査できない、としている。よく行われると思われる切除標本の短径方向とこれに直交する方向の二方向の切り出しでは当然偽陰性率が高くなる。また、その標本の端において腫瘍に切り込んでいないことをもって「完全切除」とするのは必ずしも標準化された方法ではない。ただし、切除断端の徹底的な評価を行おうとすると、標本の外周を一周するような切り出しが必要であるが、この方法では「真の断端」より少し内側を見ているため、「断端陽性」と判断される率が高くなる。そのため、この方法で断端を確認するなら、切除マージンをやや広めにとらなくてはいけなくなることに配慮が必要であろう。

各ガイドラインに共通するのは、SCC を高リスク群、低リスク群に分けて切除マージンを設定することであるが、両群を分かつ基準となるリスク因子は必ずしも同一のものではない¹⁶²⁾。本邦では、NCCN ガイドラインのリスク分類 (表 2) を用いており、ここでは発生部位と直径、臨床所見 (境界、発生母地、再発/初発、増大速度、免疫抑制の有無、神経症状の有無)、組織学的所見 (分化度、特殊な組織型、浸潤レベル、腫瘍厚、神経・脈管浸潤の有無) により分類されている。これらは、NCCN ガイドラインの改訂ごとに細かく修正されており、それに準じるとするならば本邦ガイドラインの改訂前においても、SCC 切除マージンの設定は変更されてしまうことになる (あるいは、リスク分類については NCCN ガイドラインの改訂版に従わず、旧版のまま据え置くことになる)。

このリスク分類について更に注意すべきなのは、低リスク群とは上記リスク因子が 1 つも該当しないものをいい、1 つでも該当するものは高リスク群に分類される、という定義の問題である。このような基準では必然的に多くの SCC が高リスク群に分類されることになる予想される。英国のガイドライン¹⁵³⁾では、高リスク群の条件を部位、大きさ、組織学的深度、分化度の 4 つに絞っているが、そのうちの 1 つでも満たせば高リスク群という条件では 79% が高リスク群になる、という¹⁶⁸⁾。本邦ガイドラインは NCCN ガイドラインに倣って 12 のリスク因子を挙げているが、これを適用すると 95.7% が高リスク群に分類される、という報告がある¹⁶⁹⁾。このリスク分類の基準に従う場合、各々の因子について低リスクか高リスクかを検討してそれぞれ分類することに診療上の意味は乏しく、高リスクとなる条件を列挙して、そのうちの 1 つでも満たせば高リスク群、と捉えた方が实际的である。本邦ガイドライン第 2 版¹⁶³⁾ではこれを反映し切除マージンは原則「6 mm 以上」とし、「低リスク群であることが確実な症例」に限って「4 mm 以上」という表現になっている。今回のガイドラインでも「低リスク群であることが確実な症例」「その他の高リスク群と捉えうる症例」という表現で 2 群を分けた。

今後の研究の可能性： SCC の切除マージンについて前向き試験を行う場合、切り出しの方法と完全切除の定義を標準化して行う必要がある。従来アウトカムは手術直後の完全切除率で見ることが多いが、それが達成できていれば再発しないのかどうかは大きな問題であり、再発率をアウトカムとした生存時間分析も望まれる。また、低リスク群、高リスク群の基準が一定しないのも実際上問題がある。リスク因子が 1 つでもあれば高リスク群という条件で、低リスク群、高リスク群がどういう比率になるのか、極端に一方に偏っていないか、という検討も必要であろう。更に、それぞれの群において実際マージン何 mm で切除されているのかというガイドライン遵守率を調べ、ガイドライン遵守群/非遵守群での組織学的完全切除率、一定の観察期間後の再発率に差があるのかどうかを検証したいところである。

文献

- 148) Liégeois N, Olbricht S: Squamous cell carcinoma. In: Williams H, et al (eds): *Evidence-based dermatology*. London, BMJ, 2003, 316-323.

- 149) 梅林芳弘：有棘細胞癌の診断と治療の変遷，診断・治療の変遷と今後の展望：概論，日本臨牀，2013；71増4：417-422.
- 150) 日本皮膚悪性腫瘍学会編：有棘細胞癌，皮膚悪性腫瘍取扱い規約，第1版，金原出版，2002，38-48.
- 151) 日本皮膚悪性腫瘍学会編：有棘細胞癌（SCC），科学的根拠に基づく皮膚悪性腫瘍ガイドライン，第1版，金原出版，2007，41-57.
- 152) Brodland DG, Zitelli JA: Surgical margins for excision of primary cutaneous squamous cell carcinoma, *J Am Acad Dermatol*, 1992; 27: 241-248.
- 153) Motley R, Kersey P, Lawrence C: Multiprofessional guidelines for the management of the patient with primary cutaneous squamous cell carcinoma, *Br J Dermatol*, 2002; 146: 18-25.
- 154) Cancer Council Australia/Australian Cancer Network: *Clinical practice guide, basal cell carcinoma, squamous cell carcinoma (and related lesions)-a guide to clinical management in Australia*, 2008, 1-160.
- 155) Newlands C, Currie R, Memon A, Whitaker S, Woolford T: Non-melanoma skin cancer: United Kingdom National Multidisciplinary Guidelines, *J Laryngol Otol*, 2016; 130 (S2): S125-S132.
- 156) Weinstein MC, Brodell RT, Bordeaux J, Honda K: The art and science of surgical margins for the dermatopathologist, *Am J Dermatopathol*, 2012; 34: 737-745.
- 157) Kauvar AN, Arpey CJ, Hruza G, Olbricht SM, Bennett R, Mahmoud BH: Consensus for Nonmelanoma Skin Cancer Treatment, Part II: Squamous Cell Carcinoma, Including a Cost Analysis of Treatment Methods, *Dermatol Surg*, 2015; 41: 1214-1240.
- 158) Fahradyan A, Howell AC, Wolfswinkel EM, Tsuha M, Sheth P, Wong AK: Updates on the Management of Non-Melanoma Skin Cancer (NMSC), *Healthcare*, 2017; 5: 82.
- 159) Work Group; Invited Reviewers, Kim JYS, Kozlow JH, Mittal B, Moyer J, Olenneck T, Rodgers P: Guidelines of care for the management of cutaneous squamous cell carcinoma, *J Am Acad Dermatol*, 2018; 78: 560-578.
- 160) NCCN Clinical Practice Guidelines in Oncology (NCCN Guidelines): Squamous Cell Skin Cancer. Version 1.2019-August 31, 2018.
- 161) Stratigos A, Garbe C, Lebbe C, et al; European Dermatology Forum (EDF); European Association of Dermato-Oncology (EADO); European Organization for Research and Treatment of Cancer (EORTC): Diagnosis and treatment of invasive squamous cell carcinoma of the skin: European consensus-based interdisciplinary guideline, *Eur J Cancer*, 2015; 51: 189-2007.
- 162) Skulsky SL, O'Sullivan B, McArdle O, et al: Review of high-risk features of cutaneous squamous cell carcinoma and discrepancies between the American Joint Committee on Cancer and NCCN Clinical Practice Guidelines In Oncology, *Head Neck*, 2017; 39: 578-594.
- 163) 日本皮膚科学会/日本皮膚悪性腫瘍学会編：有棘細胞癌（SCC），科学的根拠に基づく皮膚悪性腫瘍ガイドライン，第2版，金原出版，2015，43-62.
- 164) Khan AA, Potter M, Cubitt JJ, et al: Guidelines for the excision of cutaneous squamous cell cancers in the United Kingdom: the best cut is the deepest, *J Plast Reconstr Aesthet Surg*, 2013; 66: 467-471.
- 165) Schell AE, Russell MA, Park SS: Suggested excisional margins for cutaneous malignant lesions based on Mohs micrographic surgery, *JAMA Facial Plast Surg*, 2013; 15: 337-343.
- 166) Ribero S, Osella Abate S, Di Capua C, et al: Squamocellular Carcinoma of the Skin: Clinicopathological Features Predicting the Involvement of the Surgical Margins and Review of the Literature, *Dermatology*, 2016; 232: 279-284.
- 167) Lansbury L, Bath-Hextall F, Perkins W, Stanton W, Leonardi-Bee J: Interventions for non-metastatic squamous cell carcinoma of the skin: systematic review and pooled analysis of observational studies, *BMJ*, 2013; 347: f6153.
- 168) Batchelor RJ, Stables GI: An audit of the management of cutaneous squamous cell carcinoma according to the multiprofessional guidelines, *Br J Dermatol*, 2006; 154: 1202-1203.
- 169) Umebayashi Y, Akama T, Manabe M: Most cases of cutaneous squamous cell carcinoma in Japan are classified as "high risk" according to the Japanese guideline, *J Dermatol*, 2012; 39: 812-814.

CQ3：根治手術不能有棘細胞癌で以下の治療を行うことは勧められるか？

①放射線治療

②薬物治療

白金製剤を含む多剤併用化学療法

タキサン製剤による化学療法

CPT-11による化学療法

S-1製剤による化学療法

免疫チェックポイント阻害薬：cemiplimab（セミブリマブ）

セツキシマブその他のEGFR阻害剤

推奨：①放射線治療単独での治療効果を検証した研究は乏しく，意義を厳密に決定することは困難であるが，患者の状態や病状によって，症状緩和を主目的とした照射を考慮してもよい。

投票結果：強く勧める：7/7

推奨度：1B

②実臨床ではこれらの中から実施可能なものを考慮するが，本邦で保険承認のない薬剤については，臨床試験以外での実施は推奨されない。

なお，PD-1抗体 cemiplimab は国際多施設共同第2

相床試験において、皮膚有棘細胞癌に対して、転移のある例での客観的奏効率が47.5%、持続的な疾患コントロール率は61%との成績が報告されている。同薬剤は米国FDAにより、画期的治療薬指定の申請許可、その後の承認がなされている。本邦での保険承認の状況にもよるが、同剤の投与は患者の全身状態に鑑み考慮されるべきである。

投票結果：強く勧める：6/6

推奨度：1C

背景・目的：①皮膚の有棘細胞癌（以下 SCC）は、その発生部位が皮膚で、かつ露光部に好発するため、局所に限局したステージで診断されることが比較的多く、手術をはじめとする局所治療で良好な治療結果が得られやすい。しかし、患者背景や部位によっては高度進行してから診断に至り、根治切除不能と判断される例もある。そのような症例における放射線治療の意義、目的、有益性につき、EBMの手法を用いて検討を行った。

②皮膚の有棘細胞癌（以下 SCC）は、発生部位が皮膚で、露光部に好発するため、局所に限局したステージで診断されやすく、手術をはじめとする局所治療で良好な治療結果が得られやすい。しかし、患者背景や部位によっては高度進行してから診断に至り、根治切除不能と判断される例もある。そのような症例における薬物治療：抗癌剤、分子標的治療薬、免疫チェックポイント阻害剤などの意義、目的、有益性につき、EBMの手法を用いて検討を行った。

科学的根拠：①皮膚 SCCは放射線感受性が比較的高い癌腫であり、主に局所限局、根治的治療が可能な条件下ではあるが、放射線治療による比較的良好な治療成績が報告されている¹⁷⁰⁾¹⁷¹⁾。しかし、根治切除不能な皮膚 SCC に対して放射線治療が行われている少数の報告では、いずれも、化学療法や分子標的薬といった薬剤との併用がなされており^{172)~176)}、根治切除不能な皮膚 SCC において、放射線治療単独の有効性を検証した報告はない。

主に他の癌腫でも行われているような、症状緩和を必要とする状況について、国内の総説で、治療選択の一つとして記載されるにとどまる¹⁷⁷⁾のが現状である。

②抗癌剤（細胞障害性薬剤）については大規模な研究はなく、白金製剤を含む多剤併用化学療法を中心に、比較的規模の小さな後ろ向き検討が少数あるのみである^{178)~181)}。分子標的治療薬については、ゲフィチニブで2報¹⁸²⁾¹⁸³⁾、セツキシマブでも2報¹⁸⁴⁾¹⁸⁵⁾の臨床第二相試

験が行われており、奏効率は前者でそれぞれ45.5%¹⁸²⁾と15%¹⁸³⁾、後者で27.8%¹⁸⁴⁾と31.3%¹⁸⁵⁾と報告されている。

免疫チェックポイント阻害剤としては、PD-1 阻害剤である cemiplimab の臨床第二相試験で、59 例中 28 例（47.5%）で奏効があり、奏効例の 57% で効果が 6 カ月以上継続したと報告されている¹⁸⁶⁾。

解説：①切除不能な皮膚 SCC に対する放射線治療について文献検索を行い、文献内容からの絞り込みを行った結果、4 編の case series 報告が得られた。しかしながら、それらはいずれも放射線治療が単独で行われたわけではなく、薬物治療としてセツキシマブ単剤¹⁷²⁾¹⁷⁴⁾¹⁷⁶⁾あるいはセツキシマブを含む多剤併用薬物療法¹⁷³⁾¹⁷⁵⁾が併用されており、放射線治療単独の有効性を検証したものではなかったため、放射線治療単独での効果を比較検討できるデータは得られなかった。このような経緯により、今回の推奨に関しては、主に他の癌腫でも行われる、症状緩和を必要とする状況について、治療選択の一つとして記載し、その推奨度を B（中）とした。

今回の CQ では切除不能な進行病変を対象としたため、根治やそれに近い治療効果を企図した放射線治療についての推奨度については記載に至らず、緩和目的に限定した推奨度の記載にとどまった。しかし上述のように、局所限局、根治的治療が可能な条件下では比較的良好な治療成績が報告されていることから、実際の臨床で、例えば原発腫瘍が眼球近傍に及ぶ、所属リンパ節転移が大血管を巻き込む、等の事情により根治切除が難しい例において、根治や局所の完全制御を目指す場合にも放射線治療は有力な選択肢であることは確かであり、そのような状況での放射線治療を非推奨とするわけではないことを付記する。

②切除不能な皮膚 SCC に対する薬物治療について文献検索を行い、文献内容からの絞り込みを行った結果、細胞障害性薬剤では、比較的小規模の後ろ向き検討が少数、ゲフィチニブ¹⁸²⁾¹⁸³⁾、セツキシマブ¹⁸⁴⁾¹⁸⁵⁾で各 2 報の臨床第二相試験を見出した。また免疫チェックポイント阻害剤の PD-1 阻害剤である cemiplimab でも臨床第二相試験が行われており、効果について報告がなされている¹⁸⁶⁾。これらの報告に鑑み、上記の薬剤の投与は患者の全身状態などを総合的に検討したうえで考慮されるべきであるが、現時点では上記のいずれの薬剤とも本邦で切除不能な皮膚 SCC に対する保険承認となっていない。以上の点を考慮し、推奨度 C（弱）

とした。

臨床に用いる際の注意点：①切除不能な皮膚 SCC に対して放射線治療を検討するにあたっては、生命予後や QOL に対して予想される利益、放射線治療による合併症などの危険性、患者の全身状態などを含めて総合的に判断し、放射線治療専門医へのコンサルテーション、協議のうえで適応を判断し、治療のゴール、線量や分割法、期間、線種、照射方法などを決定する必要がある。

②臨床第二相試験の結果を受け、米国食品医薬品局 (FDA) は、皮膚 SCC に対する治療薬として cemiplimab を承認した。今後、本邦での状況がどのように推移するかは不確定であるが、免疫チェックポイント阻害剤が、皮膚 SCC の標準治療になる可能性がある。しかし現時点では cemiplimab も含め、上記のいずれの薬剤とも本邦で皮膚 SCC に対しては保険承認されておらず、これらの薬剤の投与は臨床試験やそれに準ずる形で、各施設の IRB (Institutional Review Board) の承認のもとでのみ検討、実施されるべきである。

今後の研究の可能性：①前述のように、切除不能な皮膚 SCC に対する放射線治療の有用性については、対象やアウトカムを統一した臨床試験が存在しない。実臨床において、放射線治療単独で加療されることは少ないと予想される事、ランダム化試験などが困難な状況設定でもあること、などから、今後も大規模研究がおこなわれる可能性は低いと思われる。限られたエビデンスの中から、実臨床に応用しうるデータを検索していく姿勢が求められる。

②すでに免疫チェックポイント阻害剤である cemiplimab は FDA から皮膚 SCC に対する治療薬としての承認を得ている。今後、本邦でも悪性黒色腫同様、皮膚 SCC でも免疫チェックポイント阻害剤をはじめとする新規薬剤の承認がなされる可能性もあり、国内外の情勢を注視してゆく必要があると思われる。

文献

- 170) Veness MJ: The important role of radiotherapy in patients with non-melanoma skin cancer and other cutaneous entities, *J Med Imaging Radiat Oncol*, 2008; 52: 278-286.
- 171) Cognition AB, Howard BM, Heaton HP, Stoddard ER, Hong HG, Green WH: Superficial x-ray in the treatment of basal and squamous cell carcinomas: a viable option in select patients, *J Am Acad Dermatol*, 2012; 67: 1235-1241.
- 172) Giaccherio D, Barrière J, Benezery K, et al: Efficacy of cetuximab for unresectable or advanced cutaneous squamous cell carcinoma—a report of eight cases, *Clin Oncol (R Coll Radiol)*, 2011; 23: 716-718.
- 173) Kalapurakal SJ, Malone J, Robbins KT, Buescher L, Godwin J, Rao K: Cetuximab in refractory skin cancer treatment, *J Cancer*, 2012; 3: 257-261.
- 174) Preneau S, Rio E, Brocard A, et al: Efficacy of cetuximab in the treatment of squamous cell carcinoma, *J Dermatol Treatment*, 2014; 25: 424-427.
- 175) Dereure O, Missan H, Girard C, Costes V, Guillot B: Efficacy and Tolerance of Cetuximab Alone or Combined with Chemotherapy in Locally Advanced or Metastatic Cutaneous Squamous Cell Carcinoma: An Open Study of 14 Patients, *Dermatology*, 2016; 232: 721-730.
- 176) Samstein RM, Ho AL, Lee NY, Barker CA. Locally advanced and unresectable cutaneous squamous cell carcinoma: outcomes of concurrent cetuximab and radiotherapy, *Journal of Skin Cancer*, 2014; Jul 21, 2014.
- 177) 佐々木茂. IV 有棘細胞癌 (日光角化症・Bowen 病) 有棘細胞癌の放射線治療, *日本臨床*, 2013; 71 増 4: 517-520.
- 178) Sadek H, Azli N, Wendling JL, et al: Treatment of advanced squamous cell carcinoma of the skin with cisplatin, 5-fluorouracil, and bleomycin, *Cancer Cancer*, 1990; 66: 1692-1696.
- 179) Ikegawa S, Saida T, Obayashi H, et al: Cisplatin combination chemotherapy in squamous cell carcinoma and adenoid cystic carcinoma of the skin, *J Dermatol*, 1989; 16: 227-230.
- 180) Shin DM, Glisson BS, Khuri FR, et al: Phase II and biologic study of interferon alfa, retinoic acid, and cisplatin in advanced squamous skin cancer, *J Clin Oncol*, 2002; 20: 364-370.
- 181) Guthrie TH Jr, Porubsky ES, Luxenberg MN, Shah KJ, Wurtz KL, Watson PR: Cisplatin-based chemotherapy in advanced basal and squamous cell carcinomas of the skin: results in 28 patients including 13 patients receiving multimodality therapy, *J Clin Oncol*, 2000; 23: 181-184.
- 182) Lewis CM, Glisson BS, Feng L, et al: A phase II study of gefitinib for aggressive cutaneous squamous cell carcinoma of the head and neck, *Clin Cancer Res*, 2012; 18: 1435-1446.
- 183) William WN Jr, Feng L, Ferrarotto R, et al: Gefitinib for patients with incurable cutaneous squamous cell carcinoma: A single-arm phase II clinical trial, *J Am Acad Dermatol*, 2017; 77: 1110-1113.
- 184) Maubec E, Petrow P, Scheer-Senyarich I, et al: Phase II study of cetuximab as first-line single-drug therapy in patients with unresectable squamous cell carcinoma of the skin, *J Clin Oncol*, 2011; 29: 3419-3426.
- 185) Foote MC, McGrath M, Guminski A, et al: Phase II study of single-agent panitumumab in patients with incurable cutaneous squamous cell carcinoma, *Annals of Oncology*, 2014; 25: 2047-2052.
- 186) Migden MR, Rischin D, Schmults CD, et al: PD-1 Block-

ade with Cemiplimab in Advanced Cutaneous Squamous-Cell Carcinoma, *N Engl J Med*, 2018; 379: 341-351.

参考 有棘細胞癌のTNM分類について (UICC 第8版)

1) 外陰, 陰茎, 肛門皮膚, 眼瞼, 頭頸部を除く皮膚原発有棘細胞癌

T (原発腫瘍)

TX	原発腫瘍の特定が不可能
T0	原発腫瘍を認めない
Tis	上皮内癌
T1	最大径が2 cm以下の腫瘍
T2	最大径が>2 cmかつ≤4 cmの腫瘍
T3	最大径が>4 cm, または軽度の骨びらん, もしくは神経周囲浸潤もしくは深部浸潤*を伴う腫瘍
T4a	肉眼的軟骨/骨髄浸潤を伴う腫瘍
T4b	椎間孔への浸潤および/または椎間孔から硬膜上腔までの浸潤を含む中軸骨格浸潤を伴う腫瘍

*深部浸潤は皮下脂肪をこえる, または(隣接正常上皮の顆粒層から腫瘍基部までを測って) 6 mmをこえる浸潤と定義し, T3の神経周囲浸潤は該当神経の臨床的または放射線画像的な浸潤で椎間孔または頭蓋底の浸潤や侵入がないものと定義する。

同時性の多発腫瘍では, 最も進展した腫瘍のT分類で表示する。そして腫瘍の個数を()に記入する。例:(5)

N (領域リンパ節)

原発部位	領域リンパ節
頭頸部	同側耳前, 顎下, 頸部, 及び鎖骨上窩リンパ節
胸部	同側腋窩リンパ節
上肢	同側上腕骨の内側上顆及び腋窩リンパ節
腹部, 腰部, 臀部	同側鼠径リンパ節
下肢	同側膝窩及び鼠径リンパ節

上記部位での境界領域の腫瘍

原発腫瘍が境界域に存在する場合は両側とも領域リンパ節とする。境界域とは以下の部位において4 cm幅(正中から左右に2 cmずつ)のバンドで示される。

区間	領域リンパ節
右/左	正中線
頭頸部/胸郭	鎖骨-肩峰-上肩-肩甲端
胸郭/上肢	肩-腋窩-肩
胸郭/腹部, 腰部, 臀部	前面: 臍と肋骨弓の中間, 後面: 胸椎の下縁
腹部, 腰部, 臀部/下肢	鼠径-転子-臀裂

NX	領域リンパ節転移の評価が不可能
N0	領域リンパ節転移なし
N1	単発性のリンパ節転移で, 最大径が3 cm以下
N2	同側の単発性リンパ節転移で, 最大径が3 cmをこえるが6 cm以下, または同側の多発リンパ節転移で, すべて最大径が6 cm以下
N3	単発性リンパ節転移で, 最大径が6 cmをこえる

*領域リンパ節以外への転移(対側のリンパ節への転移を含む)はM1とする。

M (遠隔転移)

MX	遠隔転移の評価が不可能
M0	遠隔転移なし
M1	遠隔転移あり

STAGE (病期)

	N0	N1	N2	N3
Tis	0	-	-	-
T1	I	III	IV A	IV A
T2	II	III	IV A	IV A
T3	III	III	IV A	IV A
T4a, T4b	IV A	IV A	IV A	IV A
M1	IV B	IV B	IV B	IV B

2) 頭頸部皮膚原発有棘細胞癌 (眼瞼を除く)

T (原発腫瘍)

TX	原発腫瘍の特定が不可能
T0	原発腫瘍を認めない
Tis	上皮内癌
T1	最大径が2 cm以下の腫瘍
T2	最大径が>2 cmかつ≤4 cmの腫瘍
T3	最大径が>4 cm, または軽度の骨びらん, もしくは神経周囲浸潤もしくは深部浸潤*を伴う腫瘍
T4a	肉眼的軟骨/骨髄浸潤を伴う腫瘍

T4b	椎間孔への浸潤および/または椎間孔から硬膜上腔までの浸潤を含む頭蓋底または中軸骨格浸潤を伴う腫瘍
-----	--

**深部浸潤は皮下脂肪をこえる，または（隣接正常上皮の顆粒層から腫瘍基部までを測って）6 mm をこえる浸潤と定義し，T3の神経周囲浸潤は該当神経の臨床的または放射線画像的な浸潤で椎間孔または頭蓋底の浸潤や侵入がないものと定義する。

cN（領域リンパ節 臨床的分類）

*領域リンパ節は，同側耳前，顎下，頸部および鎖骨上窩リンパ節

NX	領域リンパ節転移の評価が不可能
N0	領域リンパ節転移なし
N1	同側の単発性リンパ節転移で最大径が3 cm 以下かつ節外浸潤なし
N2	
N2a	同側の単発性リンパ節転移で最大径が3 cm をこえるが6 cm 以下かつ節外浸潤なし
N2b	同側の多発性リンパ節転移で最大径が6 cm 以下かつ節外浸潤なし
N2c	両側または対側のリンパ節転移で最大径が6 cm 以下かつ節外浸潤なし
N3	
N3a	最大径が6 cm をこえるリンパ節転移で節外浸潤なし
N3b	単発性または多発性リンパ節転移で臨床的節外浸潤*あり

*皮膚浸潤か，下層の筋肉もしくは隣接構造に強い固着や結合を示す軟部組織の浸潤がある場合，または神経浸潤の臨床的症狀がある場合は，臨床的節外浸潤として分類する。

pN（領域リンパ節 病理所見による分類）

NX	領域リンパ節転移の評価が不可能
N0	領域リンパ節転移なし
N1	同側の単発性リンパ節転移で最大径が3 cm 以下かつ節外浸潤なし
N2	
N2a	同側の単発性リンパ節転移で最大径が3 cm 以下かつ節外浸潤あり，または最大径が3 cm をこえるが6 cm 以下かつ節外浸潤なし

N2b	同側の多発性リンパ節転移で最大径が6 cm 以下かつ節外浸潤なし
N2c	両側または対側のリンパ節転移で最大径が6 cm 以下かつ節外浸潤なし
N3	
N3a	最大径が6 cm をこえるリンパ節転移で節外浸潤なし
N3b	最大径が3 cm をこえるリンパ節転移で節外浸潤あり，または同側の多発性リンパ節転移もしくは対側もしくは両側のリンパ節転移で節外浸潤あり

M（遠隔転移）

MX	遠隔転移の評価が不可能
M0	遠隔転移なし
M1	遠隔転移あり

STAGE（病期）

	N0	N1	N2	N3
Tis	0	-	-	-
T1	I	III	IV A	IV A
T2	II	III	IV A	IV A
T3	III	III	IV A	IV A
T4a, T4b	IV A	IV A	IV A	IV A
M1	IV B	IV B	IV B	IV B

3) 眼瞼皮膚原発有棘細胞癌

T（原発腫瘍）

TX	原発腫瘍の特定が不可能
T0	原発腫瘍を認めない
Tis	上皮内癌
T1	最大径が10 mm 以下の腫瘍
T1a	瞼板や眼瞼縁に浸潤していない腫瘍
T1b	瞼板や眼瞼縁に浸潤する腫瘍
T1c	眼瞼全層に浸潤する腫瘍
T2	最大径が10 mm をこえるが，20 mm 以下の腫瘍
T2a	瞼板や眼瞼縁に浸潤していない腫瘍
T2b	瞼板や眼瞼縁に浸潤する腫瘍
T2c	眼瞼全層に浸潤する腫瘍
T3	最大径が20 mm をこえる腫瘍
T3a	瞼板や眼瞼縁に浸潤していない腫瘍
T3b	瞼板や眼瞼縁に浸潤する腫瘍
T3c	眼瞼全層に浸潤する腫瘍

T4	隣接する眼球組織または眼窩組織または顔面組織に浸潤するすべての腫瘍
T4a	眼球組織または眼窩内組織に浸潤する腫瘍
T4b	眼窩骨壁に浸潤もしくはこれをこえて浸潤する腫瘍, または副鼻腔まで進展する腫瘍

N (領域リンパ節)

NX	領域リンパ節転移の評価が不可能
N0	領域リンパ節転移なし
N1	最大径が3 cm 以下の同側単発性領域リンパ節転移
N2	最大径が3 cm をこえる同側の単発性リンパ節転移, または両側もしくは対側のリンパ節転移

M (遠隔転移)

MX	遠隔転移の評価が不可能
M0	遠隔転移なし
M1	遠隔転移あり

STAGE (病期)

	N0	N1	N2
Tis	0	-	-
T1a~T1c	I A	III A	III B
T2a	I B	III A	III B
T2b	II A	III A	III B
T2c	II A	III A	III B
T3a~T3c	II A	III A	III B
T4a,T4b	II B	III A	III B
M1	IV	IV	IV

陰茎, 外陰, 肛門に生じた有棘細胞癌はそれぞれ別の分類 (陰茎癌, 外陰癌等) となるため, 本ガイドラインには記載しない。

2021年3月20日更新版