

家族性良性慢性天疱瘡診療ガイドライン 2023

家族性良性慢性天疱瘡診療ガイドライン策定委員会

岩田浩明¹⁾ 宮内俊成²⁾ 古村南夫³⁾ 秋山真志⁴⁾ 池田志孝⁵⁾ 加賀麻弥⁵⁾
川上民裕⁶⁾ 久保宜明⁷⁾ 久保亮治⁸⁾ 澤村大輔⁹⁾ 須賀 康¹⁰⁾ 乃村俊史¹¹⁾
橋本 隆¹²⁾ 深井和吉¹³⁾ 山本明美¹⁴⁾ 米田耕造¹⁵⁾

診療ガイドラインの目的

本診療ガイドライン策定委員会は、厚生労働省難治性疾患政策研究事業の一環として発足したものである。家族性良性慢性天疱瘡（別名：ヘイリーヘイリー病）は、青年期以降に腋窩や鼠径部などに難治性のびらん局面を生じる遺伝性皮膚疾患である。責任遺伝子は知られているものの、疾患の発症機序ははまだ解明されておらず有効な治療はほとんどないのが現状である。本診療ガイドラインでは、診断と重症度判定基準は厚生労働省研究班で提唱されたものに準じ、対応する治療について evidence based medicine (EBM) に基づく推奨度を記載し、国内外から発表された新しい知見を踏まえて家族性良性慢性天疱瘡の診療を行うための指針を作成した。しかしながら、当該疾患の稀少さゆえエビデンスレベルの高い臨床研究は少ない。そのため本ガイドラインの治療指針においては、委員会見解に頼らざるを得なかった部分が多く存在する。本ガイドラインは現時点における本邦での標準的診療指針を示したものであるが、実際の診療では個々の症例が有する多彩な患者背景に配慮しながら治療を行っていく必要がある。したがって、本ガイドラインは家族性良性慢性天疱瘡の治療選択を強制するものではない。

- 1) 岐阜大学
- 2) 北海道大学
- 3) 福岡歯科大学・口腔歯学部
- 4) 名古屋大学
- 5) 順天堂大学
- 6) 東北医科薬科大学
- 7) 徳島大学
- 8) 神戸大学
- 9) 弘前大学
- 10) 順天堂大学・浦安病院
- 11) 筑波大学
- 12) 大阪公立大学
- 13) 大阪市立総合医療センター
- 14) 旭川医科大学
- 15) 大阪大谷大学薬学部・臨床薬理学講座

く、医師の裁量を制限するものでもない。今後、診断や治療法の進歩に伴い、必要に応じて適宜改訂されていく必要がある。

エビデンスレベルと推奨度の基準

エビデンスレベルの評価と推奨度の決定は、ベーチェット病診療ガイドライン 2020 を参考にして行った。家族性良性慢性天疱瘡は稀少疾患でありランダム化比較試験は、2021 年 11 月現在 1 件もない。前向き試験もほとんど行われていないため、エビデンスレベルの高い科学的根拠となる論文や臨床試験はほとんどないのが現状である。副腎皮質ステロイド外用療法のように一般的に行われる治療に関しても前向き試験はないため、エビデンスレベルは低くなる。このような状況を補うためベーチェット病診療ガイドラインで採用されている 5 段階の同意度分類を採用した。ガイドライン策定委員メンバーで報告（症例報告を含む）のある治療法に加え日常的に行われていると推察される治療法を列挙し、それぞれに対して治療経験の有無と同意度を評価した。同意度は、10 回の診療中 9 回以上行う治療を同意度 5 とし、以下同意度 4 (7 回以上)、同意度 3 (5 回以上)、同意度 2 (4 回以下)、同意度 1 (1 回以下) とした。同意度レベルと推奨度の対応は以下のようにした。

同意度による推奨度

推奨度		同意度
A	行うよう強く勧められる	4.0 以上
B	行うよう勧められる	3.5 以上
C1	行うことを考慮してもよいが、十分な根拠がない	3.0 以上
C2	根拠がないので積極的に勧められない	2.5 以上
D	行わないよう勧められる	2.5 未満

利益相反

本ガイドライン策定委員が所属する施設の利益相反

(conflict of interest : 以下 COI) に関する基準 (または日本医学会の「医学研究の COI マネージメントに関するガイドライン」*) に基づき、策定委員の COI 状況について自己申告を行った。本ガイドラインの作成に使用した費用は、各委員の自己負担とした。また、策定委員は、本ガイドラインの原稿作成、会議参加等に対する報酬を受け取っていない。ガイドラインの各項は各担当に加えて他の策定委員を含めた全員のコンセンサスを重視するとともに、日本皮膚科学会の定めた手続きに従い推敲を進めた。

以下の項目についてガイドライン策定委員および各委員の一親等内の親族が、家族性良性慢性天疱瘡の診断・治療に関係する企業から何らかの報酬を得たかを申告した。対象期間は 2019 年 1 月 1 日から、2022 年 12 月 31 日までとした。1. 役員、顧問報酬、2. 株式の利益、3. 特許権使用料、4. 講演料など、5. 原稿料など、6. 臨床研究費 (受託研究費、共同研究費、治験研究費など)、7. 奨学寄付金、8. 企業などの寄付講座、9. 旅費、贈答品などの受領。

開示内容等については、下記 URL を参照。

<https://www.dermatol.or.jp/modules/guideline/index.php?content.id=25>

概要

家族性良性慢性天疱瘡は、常染色体顕性遺伝を示す先天性皮膚疾患で、出生時には皮膚病変はなく青壮年期に発症することが多い。腋窩・陰股部・頸部・肛門などの間擦部に小水疱やびらん、痂皮を形成するが、より広範囲に皮膚病変を形成することもある。通常、予後良好な疾患であるが、夏季に悪化し、紫外線曝露や機械的刺激、二次感染が増悪因子になることがある。病理組織学的には、表皮基底層直上から上層の棘融解が特徴的である。責任遺伝子である *ATP2C1* の変異により生じる。

1. 原因と発症機序

本症の責任遺伝子である *ATP2C1* 遺伝子は、ゴルジ体膜上の secretory pathway calcium-ATPase 1 (SPCA1) というカルシウムポンプをコードする¹⁾。SPCA1 はカルシウムやマグネシウムをゴルジ体へ輸送する機能を持ち、細胞質及びゴルジ体のホメオスタシス維持に関与している。ダリエ病と同様に常染色体顕性遺伝を示す機序として、正常アレル由来遺伝子産物の発現が低下することにより生じるハプロ不全が考

えられている。しかし細胞質内カルシウム上昇およびゴルジ内のカルシウム低下と皮膚病変の関係は明らかではなく、表皮細胞内に水疱を形成する機序も明らかにされていない²⁻⁵⁾。現在までに 160 以上の *ATP2C1* 遺伝子の変異が報告されているが、変異部位と症状・重症度などに明らかな関係性はない⁶⁾。

2. 症状

I. 皮膚症状

出生時には皮膚病変はなく、青壮年期になると腋窩・鼠径・頸部・肛門周囲などの間擦部を中心に、小水疱やびらんを生じ、症状は慢性に経過する⁶⁻⁸⁾。天疱瘡や乾癬に類似した臨床像などを呈することがある^{9,10)}。ときに、より広範囲に皮膚病変が拡がることもあり、胸部・腹部・背部などに拡大する。重症例では、口腔粘膜、食道粘膜、膣粘膜に病変が及ぶこともある^{11,12)}。広範囲・重篤になったときは著明な疼痛を示し QOL が低下する。高度の湿潤状態の皮膚病変では、ときに、悪臭を呈することがある。全身の細胞でカルシウム調節異常が存在する可能性があるが、他臓器病変は一般的に認められない。

II. 増悪因子

夏季に増悪し、冬季に軽快する傾向がある。発汗時に増悪する。しばしば、皮膚病変部に、ヘルペスウイルスや細菌の感染を合併する。そのほか、疥癬、妊娠、光線曝露などによる増悪の報告がある¹³⁻²⁰⁾。

III. 合併症

皮膚症状に細菌・真菌・ウイルスなどの感染症を併発することがある。明らかながん化との因果関係は証明されていないが、膣粘膜や陰茎からの有棘細胞がんの発生の報告がある²¹⁻²⁴⁾。マウスにおいて *Atp2c1* のヘテロ変異によるハプロ不全では、ヒトの表現型は再現されず有棘細胞がんの発生が 25% ほどに認められた²⁵⁾。

IV. その他の症状

50% ほどの患者に爪甲の白色縦線条⁷⁾、掌蹠の点状小陥凹や角化性小結節が認められる。

3. 疫学

日本人の患者数についての正確な統計はないが、およそ 300 名程度の通院患者がおり、少なくとも数百名

表												
以下3項目のスコアの合計点数()点 重症:8点以上 中等症:3~7点 軽症:2点以下												
スコア	皮疹面積 ^{注1}				皮疹部の症状 ^{注2} および悪臭				治療 ^{注3} による皮疹面積の改善			
0	1%未満				なし				軽快(再燃なし)			
1	1%以上5%未満				軽度(一時的)				改善効果あり(増悪期間:罹患期間の50%未満)			
2	5%以上10%未満				中等度(頻繁)				改善効果あり(増悪期間:罹患期間の50%以上)			
3	10%以上				重度(常時) 日常・社会生活の障害 ^{注4}				改善効果なし			
スコア欄 (該当するスコアに○をつける)	0	1	2	3	0	1	2	3	0	1	2	3
注1 増悪時の皮疹が体表面積に占める割合(%) 注2 皮疹部の疼痛やそう痒, 二次感染によるものを含む 注3 ステロイドやレチノイドなどによる内服治療および外科的切除など現時点でのあらゆる手段を用いたものを含む 注4 整容上の問題で身体的, 精神的な著しい制約を受ける場合を含む												

以上の患者が日本にいと推定される (<https://www.nanbyou.or.jp/entry/4490>). 一方, 欧米では人口約5万人に1人の割合と推定されている²⁶⁾. 常染色体顕性遺伝のため50%の確率で子に遺伝するが, 約30%が孤発例である^{7,24)}.

4. 予後

長期にわたり皮膚症状の寛解・再燃を繰り返す. 比較的長期間の寛解状態を示す例や, 加齢に伴い軽快傾向がみられる例もある.

5. 病理組織学的所見

表皮基底層より上層で棘融解が見られ, 裂隙を形成する. 棘融解は“崩れたレンガの壁”様と表現される. 異常角化細胞も散見される. 真皮乳頭が基底層1層に覆われた絨毛状変化を呈することがある. 真皮には種々の程度の炎症細胞浸潤を伴う^{27~29)}.

6. 診断・重症度評価

特徴的臨床所見と病理組織学的検査が重要である. さらに家族歴および遺伝子変異検索を組み合わせる診断をする. 診断基準および重症度評価は以下のごとくである(表).

1. 診断基準

I. 診断基準項目

A. 臨床的診断項目

1. 主要項目

a. 頸部や腋窩, 鼠径部, 肛囲などの間擦部位に, 小水疱と痂皮を付着したびらん性ないし浸軟性紅斑局面を形成する. 皮疹部のそう痒や肥厚した局面に生じた亀裂部の痛みを伴うこともある.

b. 青壮年期に発症後, 症状を反復し慢性に経過する. 20~50歳代の発症がほとんどである. 皮疹は数カ月~数年の周期で増悪, 寛解を繰り返す.

c. 常染色体顕性遺伝を示す(注:本邦症例の約3割は孤発例).

2. 参考項目

a. 増悪因子と合併症の存在

高温・多湿・多汗(夏季), 機械的刺激, 細菌・真菌・ウイルスによる二次感染.

b. その他の稀な症状の存在

爪甲の白色縦線条, 掌蹠の点状小陥凹や角化性小結節, 口腔内~食道病変.

B. 病理診断項目

1. 光顕上, 表皮マルピギー層の基底層直上を中心に棘融解による表皮内裂隙を形成する. 裂隙中の棘融解した角化細胞は少数のデスモソームで緩やかに結合しており, 崩れかけたレンガ壁 dilapidated brick wall と表現される. ダリエ病でみられる異常角化細胞〔顆粒体(grains)]がまれに出現する. 棘融解はダリエ病に比べて表皮中上層まで広く認められることが多い.

2. 直接蛍光抗体法で自己抗体が検出されない.

II. 遺伝子診断

病因となる遺伝子変異が, ATP2C1 の遺伝子検査により確認される. 変異には多様性があり, 遺伝子変異

の部位・種類と臨床的重症度との相関は明らかにされていない。

III. 診断のカテゴリ

Definite：以下の1) 又は2) のいずれかを満たしたものを Definite とする。

1) 臨床的診断項目 A の主要項目 1 の a~c を全て満たし、かつ病理診断項目 B の 1, 2 の両方を満たすもの。

2) 臨床的診断項目 A の主要項目 1 の a を満たすもののうち、病理診断項目 B の 1, 2 の両方を満たし、かつ遺伝子変異陽性のもの。

但し、発症初期で臨床症状の軽微なものは疑診とし、後日、増悪・再燃時に明確な所見が得られた時に Definite とする。

注) 間擦部に皮疹を生じる脂漏性皮膚炎や乾癬、白癬・皮膚カンジダ症・伝染性膿痂疹・ヘルペスなどの感染性皮膚疾患、乳房外パジェット病、尋常性天疱瘡、増殖性天疱瘡、ダリエ病などが除外できるものとする。

2. 重症度分類

表に示すスコア計算表にもとづいて重症度を算定する。重症度は軽症、中等症、重症に分類される。

診療ガイドライン

未だ根治的治療法がなく、長期の療養を必要とし日常・社会生活に支障をきたす重症例も存在する。対症療法にて速やかに皮疹と自覚症状を寛解させ、増悪因子を避け、日常生活に支障のない状態（寛解状態）をできるだけ維持することが重要である。生活指導も併せて行う。発汗後はすぐに汗を拭き取り、乾燥した清潔な衣類に着替えるなど、患部を乾燥させ清潔な状態に保つようにする。ゆったりとした通気性の良い蒸れにくい衣類で摩擦を避け、温水洗浄便座の使用で皮膚への刺激を減らす。滲出液が多い場合には水分吸収パッドなどを下着と併用する。刺激物の摂取、ホルモンサイクル（月経や妊娠・出産）、ストレス、肥満によって誘発される例もあり、食事内容や体重の管理などの生活指導を行う必要がある。

実際の診療では診断基準を満たし、重症度評価をしたのちに軽症か中等症以上かで初期治療を選択する。症状をコントロールする目的の治療と増悪因子（発汗抑制、感染対策など）に対する治療とに分けて選択する必要がある。なお、ここに列挙する治療は、ステロイド外用療法以外は家族性良性慢性天疱瘡に対して保

険適用外であることに注意すべきである（図）。

軽症

ストロングクラス以上のステロイド外用を第一選択とする。ビタミン D3 軟膏やタクロリムス軟膏も時に有効である。外用治療では密封療法（ODT）は増悪のリスクのため避けるべきである。

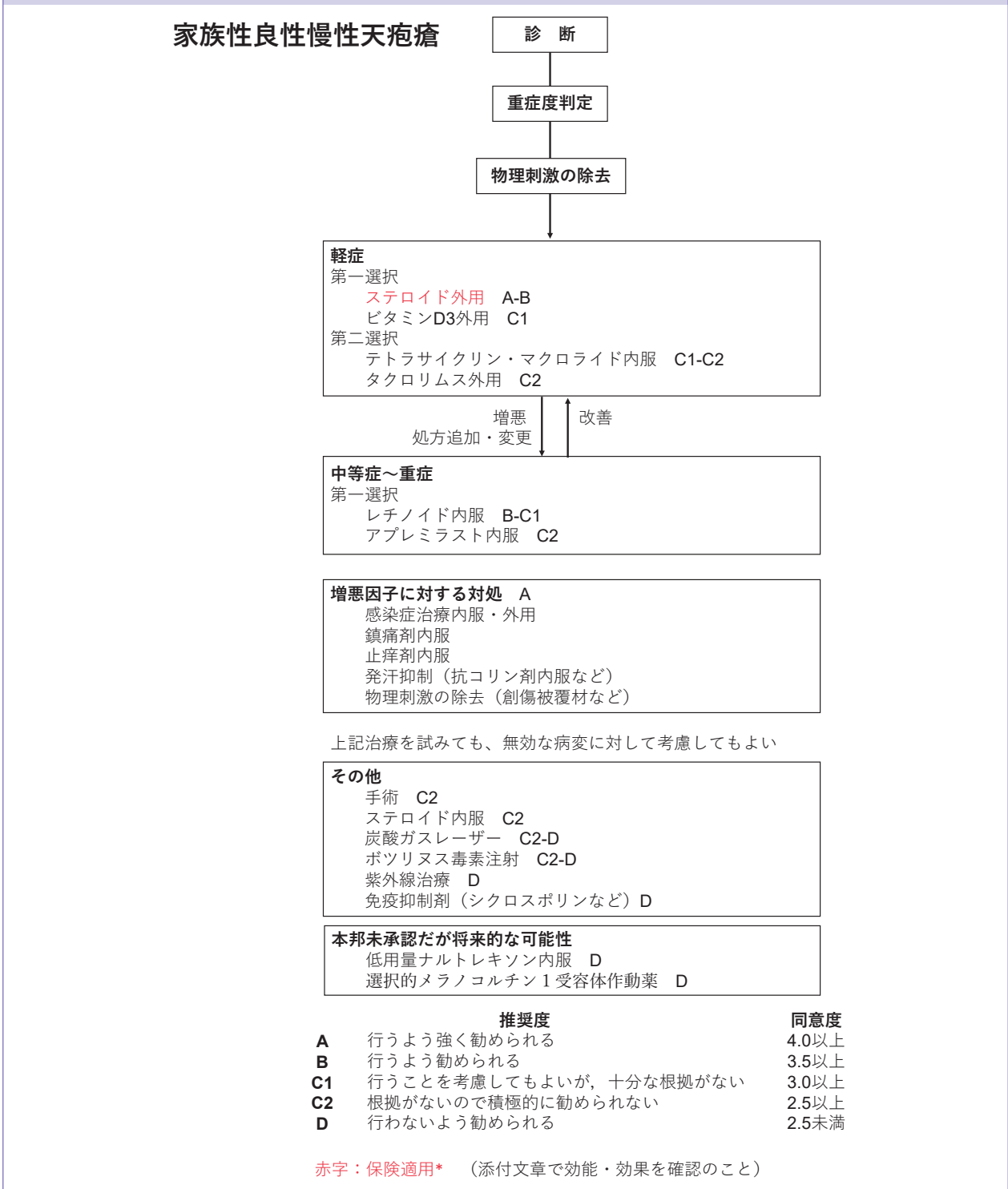
中等症以上

局所療法に加えて全身療法を考慮する。レチノイド内服や免疫抑制剤を用いることがある。アプレミラストの有効例の報告もある。一部にコントロールできない症状がある場合には、手術、炭酸ガスレーザー、ボツリヌス毒素注射などの局所治療を併用することも考慮する。

増悪因子に対して

高温、多湿、機械的刺激などすでに知られている増悪因子は避けることが重要である。二次感染として、細菌、真菌、ウイルス感染症は皮疹の悪化・拡大だけでなく、痛みやそう痒など自覚症状と悪臭を悪化させる。単純ヘルペスウイルスによる Kaposi 水痘様発疹症の合併は痛みが強く抗ウイルス薬にて治療する。そう痒と疼痛に対して、抗アレルギー薬・抗ヒスタミン薬、適宜鎮痛剤を併用する。発汗抑制のために抗コリン薬内服も併用されることがある。創傷被覆材については十分なエビデンスはないが、個々の症例にあわせて適宜使用を検討してもよい。

図 家族性良性慢性天疱瘡治療アルゴリズム



CQ1	家族性良性慢性天疱瘡の患者に対してステロイド外用を行うべきか？
CQ2	家族性良性慢性天疱瘡の患者に対してビタミン D3 外用を行うべきか？
CQ3	家族性良性慢性天疱瘡の患者に対してタクロリムス外用を行うべきか？
CQ4	家族性良性慢性天疱瘡の患者に対してテトラサイクリン・マクロライド内服を行うべきか？
CQ5	家族性良性慢性天疱瘡の患者に対してレチノイド内服を行うべきか？
CQ6	家族性良性慢性天疱瘡の患者に対してアプレミラスト内服を行うべきか？
CQ7	家族性良性慢性天疱瘡の患者に対してステロイド内服を行うべきか？
CQ8	家族性良性慢性天疱瘡の患者に対して手術治療を行うべきか？
CQ9	家族性良性慢性天疱瘡の患者に対して炭酸ガスレーザーを行うべきか？
CQ10	家族性良性慢性天疱瘡の患者に対して紫外線治療を行うべきか？
CQ11	家族性良性慢性天疱瘡の患者に対してボツリヌス毒素注射を行うべきか？
CQ12	家族性良性慢性天疱瘡の患者に対して免疫抑制剤内服を行うべきか？
CQ13	家族性良性慢性天疱瘡の患者に対して物理的剌激除去を含めた増悪因子の対処を行うべきか？
CQ14	家族性良性慢性天疱瘡の患者に対して低用量アヘン受容体拮抗薬のナルトレキソン内服を行うべきか？
CQ15	家族性良性慢性天疱瘡の患者に対して選択的メラノコルチン 1 受容体作動薬による治療を行うべきか？

CQ1 家族性良性慢性天疱瘡の患者に対してステロイド外用を行うべきか？

推奨度	推奨文	平均同意度
A~B	行うよう強く勧められる~行うよう勧められる	4.2

解説

家族性良性慢性天疱瘡の罹患皮膚に、ステロイド外用の治療が奏効することが指摘されている。Burge による横断研究では、58 例中 50 例（86%）の家族性良性慢性天疱瘡にステロイド外用が奏効した⁷⁾。特に病初期に効果があり、抗菌薬外用との併用によってステロイド外用の副作用である易感染性が回避できた。Ikeda らは 7 例全例にステロイド外用が奏効し、うち 6 例がストロングステレレベルのステロイド外用が奏効した³⁰⁾。ステロイド外用は 1 日 2 回の投与で、2~16 週

間の寛解を導いた。また、ステロイド外用による皮膚局所の感染を予防するために、抗菌薬外用を併用した症例もあった。こうした過去の報告を反映して、レビュー論文では第一選択の既存治療としてステロイド外用が記載されている^{26,31)}。

エキスパートの見解として平均治療同意度 4.20 であるが、RCT 論文はなく基礎研究エビデンスもないため、委員会の見解として推奨度 A~B 行うよう強く勧められる~行うよう勧められる、とした。

CQ2 家族性良性慢性天疱瘡の患者に対してビタミン D3 外用を行うべきか？

推奨度	推奨文	平均同意度
C1	行うことを考慮してもよいが、十分な根拠がない	3.0

解説

家族性良性慢性天疱瘡におけるビタミン D3 外用の有効性を指摘する報告が少数ある。Bianchi ら、Rajpara らの報告ではびらん/痂皮へのカルシトリオール軟膏外用が有効だった^{32),33)}。Aoki らはタカルシトール軟膏外用が奏効した患者において、皮疹部からの培養表皮細胞においても培養液中へのタカルシトール添加が角化細胞の離開を抑えると結論付けている³⁴⁾。既存のレ

ビュー論文では外用ステロイドの無効例に対する代替治療として推奨されている²⁶⁾。軟膏、ローションなど基材による比較を行った文献はなかった。

エキスパートの見解として平均治療同意度 3.00 であり、文献の蓄積が少なくガイドラインとしての根拠は低いものの安全性の高さを考慮し、推奨度 C1 行うことを考慮してもよいが、十分な根拠がない、とした。

CQ3 家族性良性慢性天疱瘡の患者に対してタクロリムス外用を行うべきか？

推奨度	推奨文	平均同意度
C2	根拠がないので積極的に勧められない	2.79

解説

家族性良性慢性天疱瘡におけるタクロリムス軟膏の外用の有効性を示すエビデンスレベルの高い臨床研究はない。一方、有効であったとする症例報告は多い^{22,35~40}。多くの症例報告において、具体的な使用法は、タクロリムス0.1%軟膏の1日1~2回の外用である。タクロリムス0.03%軟膏の1日2回の外用が有効であった症例も報告されている⁴¹。エリスロマイシン内服と併用することで、2週間で速やかに皮疹の軽快を得たとの報告もある³⁸。レビュー論文において、タクロリムス軟膏の外用は、ステロイド外用のような皮膚萎縮をきたすことがないので、顔面、頸部などにも長期にわたり使用できる有益性が述べられている²⁶。

その一方では、タクロリムス軟膏の外用が無効であった症例⁴²や、タクロリムス軟膏の外用によって増悪した症例報告がある⁴³。また、タクロリムス軟膏の使用例で扁平上皮がんが生じた例が報告されている²²。タクロリムス軟膏外用による発がんリスクについては十分なデータがなく、タクロリムス軟膏外用症例では注意深いフォローアップが必要である⁴⁴。エキスパートの見解として平均治療同意度2.79であり、高いエビデンスレベルの臨床研究がないことや発がんリスクを考慮すると、タクロリムス軟膏外用は、軽症例における局所コントロール目的として第二選択の治療法と位置付ける。推奨度は、C2 根拠がないので積極的に勧められない、とした。

CQ4 家族性良性慢性天疱瘡の患者に対してテトラサイクリン・マクロライド内服を行うべきか？

推奨度	推奨文	平均同意度
C1~C2	行うことを考慮してもよいが、十分な根拠がない~根拠がないので積極的に勧められない	3.14

解説

テトラサイクリン系抗菌薬には、免疫調整作用があり種々の難治性皮膚疾患に使用されてきている。家族性良性慢性天疱瘡においても複数の症例報告がある。Le Saché-de Peufelhouxらの報告によると、ドキシサイクリン100 mg/日を3カ月内服治療することで6症例のうち5症例が完全寛解に至ったとしている⁴⁵。この5症例のうち2症例は引き続き50~100 mg/日の内服を継続することで完全寛解を5年間維持でき、1症例は良い状態を維持できた。さらに、ドキシサイクリンが有効であったとする3つの報告があり、まとめると8症例のうち7症例でドキシサイクリン治療による完全寛解が得られた^{46~48}。

ミノサイクリン内服の効果があったとする報告がある。Higashimaeらは、ミノサイクリンとニコチン酸アミド内服加療によって、2症例に部分的な寛解が得られたとしている。ミノサイクリン200 mg/日により、

2カ月で皮疹が完全消退し、中止後3カ月でも皮疹の再燃はなかった⁴⁹。同じように、ミノサイクリン内服により皮疹が改善したという2つの症例報告がある^{50,51}。

マクロライド内服については、テトラサイクリン系抗菌薬と同様に免疫調整作用を期待して投与するという選択肢の可能性はあるものの、1例の症例報告があるのみで、タクロリムス軟膏外用との併用で効果があったというもので、内服単独の効果をみたものはない³⁸。

エキスパートの見解として平均治療同意度3.14であり、これまでランダム化された報告はないものの、有効であるとする症例報告が散見され、副作用についても問題ないとされている。テトラサイクリン内服・マクロライド内服については、推奨度C1~C2 行うことを考慮してもよいが、十分な根拠がない~根拠がないので積極的に勧められない、とした。

CQ5 家族性良性慢性天疱瘡の患者に対してレチノイド内服を行うべきか？

推奨度	推奨文	平均同意度
B～C1	行うよう勧められる～行うことを考慮してもよいが、十分な根拠がない	3.20

解説

本邦ではエトレチナートは家族性良性慢性天疱瘡に保険適用がないが、ビタミンA誘導体の有効性についていくつかの症例報告がある^{9, 15, 52}。エトレチナートは、細菌感染を契機に汎発化した重症例(60 mg/day)¹⁵や水疱形成が目立った症例(25 mg/day)⁹に投与され、有効であったことが報告されている。低用量で有効であった症例報告(10 mg/day)⁵²もある。本邦では使用することができないが、他のビタミンA誘導体についても症例報告レベルではあるが、アシトレチン、イントレチノイン、アリトレチノインの有効例が報告され

ている⁵³⁻⁵⁷。一方で、ビタミンA誘導体の無効例や、かえって症状が悪化した症例の報告も少なくないこと²⁶やプラセボと比較した二重盲検試験が存在しないことから、本症に対するビタミンA誘導体の有効性についてのエビデンスは十分とは言えない。しかしながら、有効な治療選択肢が少ない現状や本エキスパートの見解を鑑みてに対するアンケート結果に鑑みて、家族性良性慢性天疱瘡に対するエトレチナート内服については、推奨度B～C1 行うよう勧められる～行うことを考慮してもよいが、十分な根拠がない、とした。

CQ6 家族性良性慢性天疱瘡の患者に対してアプレミラスト内服を行うべきか？

推奨度	推奨文	平均同意度
C2	根拠がないので積極的に勧められない	2.79

解説

家族性良性慢性天疱瘡の患者に対してアプレミラスト内服が効果を示したとする症例報告⁵⁸⁻⁶¹と、効果が見られなかったという症例報告⁶²がある。効果を示したとする症例報告は独立した4報の報告であり、症例数はそれぞれ4例、2例、1例、1例の合計8症例で、皮膚症状の改善を認めたと報告されている。アプレミラストの内服維持量は60 mg/dayが4例、30 mg/dayが3例、記載なしが1例であった。一方、効果が見られなかった5例をまとめた報告⁶²では、5例中4例では

効果が見られず、1例では下痢の副作用のため内服を継続できなかったと報告されている。

副作用については、上記の合計13例中6例において認められており、その内容は下痢、頭痛、嘔気、筋肉痛であった。

独立した複数の施設で効果が見られており、副作用についても問題ないとされているものの、これまで高いエビデンスの報告はなく、エキスパートの見解として平均治療同意度2.79であった。そのため、推奨度C2 根拠がないので積極的に勧められない、とした。

CQ7 家族性良性慢性天疱瘡の患者に対してステロイド内服を行うべきか？

推奨度	推奨文	平均同意度
C2	根拠がないので積極的に勧められない	2.53

解説

家族性良性慢性天疱瘡に対するステロイド内服については慎重な使用が求められる。Burgeらの横断研究では、58例中2例に有効例を認めただけである⁷。Benmously-Mlikaらは、20例を後方視的に解析した結果、ステロイド内服は1例(0.5 mg/kg/日)に有効例を認め⁶³。ステロイド内服は増悪時に使用されるこ

とがあるが、休薬後の増悪リスクがあるため慎重に考慮すべきである。使用する際には、できるだけ短期の内服にとどめるべきである。

エキスパートの見解として平均治療同意度2.53であり、有効であるとする報告があるが、減量・休薬時の増悪リスクがある。そのため、推奨度C2 根拠がないので積極的に勧められない、とした。

CQ8 家族性良性慢性天疱瘡の患者に対して手術治療を行うべきか？

推奨度	推奨文	平均同意度
C2	根拠がないので積極的に勧められない	2.60

解説

家族性良性慢性天疱瘡に対する外科的処置は、アブレーション、外科的切除、植皮術などの報告がある。アブレーション術ではダイヤモンドホイールなどを用いて、真皮浅層まで皮膚表面を削り、10日前後で再上皮化を待つ手法である。Hammらは、10例の46か所に対してアブレーション術を実施した結果、38部位で3～79カ月の改善が得られた。しかし、8部位において再燃を認めている⁶⁴。Hammらの症例を含む18例、58

部位に対するまとめでは、有効性が83%であった⁶⁵。

外科的切除及び植皮術は、複数の症例報告^{66～68}による有効例が報告されており、侵襲的であるものの根治的治療の方法の一つと考えられている。

エキスパートの見解として平均治療同意度2.60であり、有効であるとする報告があるが、侵襲的治療であり高いエビデンスがない。そのため、推奨度C2 根拠がないので積極的に勧められない、とした。

CQ9 家族性良性慢性天疱瘡の患者に対して炭酸ガスレーザーを行うべきか？

推奨度	推奨文	平均同意度
C2～D	根拠がないので積極的に勧められない～行わないよう勧められる	2.47

解説

家族性良性慢性天疱瘡に対する炭酸ガスレーザー治療は最近の複数のレビュー論文で記載されている^{69～71}。アブレーション同様に真皮浅層までを焼却し再上皮による治癒を待つ。2015年に報告されたシステムティック・レビューでは、炭酸ガスレーザー治療を受けた23例において4～144カ月間経過観察され、10例(43%)で再発なし、10例(43%)で50%以上の改善、2例(8%)で50%未満の改善、改善がみられなかったのは1例(4%)のみで、色素沈着や瘢痕などの副作用は軽度だったと報告されている⁷²。その後、炭

酸ガスレーザーの有効例は国内外から蓄積され、有効例は40例を超えている^{73,74}。Hochwaltらは、炭酸ガスレーザー治療を行った13例に対して後方視的に検討した。全員が治療後のQOL改善を認めており、治療部位の再燃もなかった⁷¹。1症例に施術後の局所感染症を認めたが、それ以外の大きな有害事象は無かった。

エキスパートの見解として平均治療同意度2.47であり、有効であるとする報告があるが、侵襲的治療であり高いエビデンスがない。そのため、推奨度C2～D 根拠がないので積極的に勧められない～行わないよう勧められる、とした。

CQ10 家族性良性慢性天疱瘡の患者に対して紫外線治療を行うべきか？

推奨度	推奨文	平均同意度
D	行わないよう勧められる	2.14

解説

皮膚角化細胞に紫外線照射をした場合、ATP2C1 mRNA 発現が有意に低下したという基礎研究がある⁷⁵。さらに、紫外線は家族性良性慢性天疱瘡に対する増悪因子の一つという意見もある²⁶。一方で、紫外線治療の有効性は少数の報告がある。Hayakawaらは、乾癬との合併例に対してナローバンドUVBを実施したところ家族性良性慢性天疱瘡の皮疹も改善が得られ

たとしている⁷⁶。その他にも、ナローバンドUVB治療単独^{77～79}あるいはレチノイド内服治療との併用^{57,80}で良好な結果を得たとの報告がある。

エキスパートの見解として平均治療同意度2.14であり、有効であるとする報告があるが、悪化因子としての意見や基礎研究もある。そのため、推奨度D 行わないよう勧められる、とした。

CQ11 家族性良性慢性天疱瘡の患者に対してボツリヌス毒素注射を行うべきか？

推奨度	推奨文	平均同意度
C2~D	根拠がないので積極的に勧められない~行わないよう勧められる	2.36

解説

ボツリヌス毒素は、エックリン汗腺に作用する神経終末からのアセチルコリンの放出を抑制し発汗の減少をもたらす⁶⁹⁾。Dreyfusらは、26例の患者に対する家族性良性慢性天疱瘡に対するボツリヌスA毒素注射治療のオープンラベルの臨床研究を報告している⁸¹⁾。25 IU/mLに希釈したボツリヌスA毒素を1カ所に対して50 IU投与したところ、Improvement Global Assessmentスコア(IGA, 0~4の5段階評価)は、治療後6カ月の時点で評価できた15例中12例(80%)に軽度改善以上(1~4)と報告された。全身性の有害

事象は認めなかった⁸¹⁾。Doussetらは、8人の患者にボツリヌスA毒素300 IUを局所注射したところ80%の患者に有効であった⁸²⁾。Koeyersらは複数の治療が無効であった6例にボツリヌスA毒素を使用し、全例で症状が改善したと報告している⁸³⁾。

エキスパートの見解として平均治療同意度2.36であり、比較的多くの有効であるとする報告と少数例で実施した臨床研究がある。しかし、エキスパート委員の中に経験者は一人もいない。そのため、推奨度C2~D根拠がないので積極的に勧められない~行わないよう勧められる、とした。

CQ12 家族性良性慢性天疱瘡の患者に対して免疫抑制剤内服を行うべきか？

推奨度	推奨文	平均同意度
D	行わないよう勧められる	2.14

解説

免疫抑制剤の内服は家族性良性慢性天疱瘡に対して、ステロイド内服同様に治療抵抗例・増悪例に有効なことがあるが、休薬時の悪化に注意が必要である。シクロスポリン、アザチオプリン、メトトレキサートなどの有効例の報告は少数ある。シクロスポリンでは2.5~5 mg/kg/日で有効であったという報告は少数あ

る^{84,85)}が、無効例も同様に少数報告がある^{42,86)}。メトトレキサートの内服治療^{86,87)}、あるいは局所注射⁸⁸⁾の有効例が報告されている。

エキスパートの見解として平均治療同意度2.14であり、少数の有効例の報告がある。しかし、エキスパート委員の中に経験者は一人もいない。そのため、推奨度D 行わないよう勧められる、とした。

CQ13 家族性良性慢性天疱瘡の患者に対して物理的刺激除去を含めた増悪因子の対処を行うべきか？

推奨度	推奨文
A	行うよう強く勧められる

解説

家族性良性慢性天疱瘡は、摩擦刺激は症状の誘発・悪化をもたらすことが知られている^{69,89)}。日常生活では、柔らかい肌触りの衣類を選ぶ、締め付けるような服や下着は避ける、こすれる部分には柔らかいパッドを当てるなど物理的な刺激を避ける工夫が求められる。また、体重コントロールを行い衣服との摩擦を減らすことも心掛ける必要がある。

発汗は増悪因子の一つであるため、熱刺激や高温の環境をできる限り避けるべきである。ボツリヌス毒素

注射も発汗抑制により効果が生じると考えられるが、それ以外にも発汗の抑制を目的として抗コリン薬内服が用いられることもある。

患部のそう痒あるいは疼痛に対しては、適宜抗ヒスタミン薬内服や鎮痛剤の使用が求められる。

細菌、真菌、ウイルスによる二次感染が生じると病変の増悪をもたらすため、二次感染が生じた場合あるいは疑われる場合には、抗菌薬、抗真菌薬、抗ウイルス薬の内服・外用を行う必要がある。

CQ14 家族性良性慢性天疱瘡の患者に対して低用量アヘン受容体拮抗薬のナルトレキソン内服を行うべきか？

推奨度	推奨文	平均同意度
D	行わないよう勧められる	2.14

解説

Riquelme-Mc Loughlinらは、家族性良性慢性天疱瘡14例に対する低用量ナルトレキシソンの使用例を報告している⁹⁰⁾。1.5~6 mg/日で開始し治療反応性を見ながら増量をしている症例が多く、結果8例に有効であり、そのうち6例は再燃を認めている。一方で、6例には無効であったとしている。ほかにも、低用量内服

治療にて有効であったという30例以上の報告がある^{91~93)}。

本邦では未承認薬でありその有効性については検証できていない。将来的な治療選択肢の可能性として記載する。そのため、推奨度D 行わないよう勧められる、とした。

CQ15 家族性良性慢性天疱瘡の患者に対して選択的メラノコルチン1受容体作動薬による治療を行うべきか？

推奨度	推奨文	平均同意度
D	行わないよう勧められる	2.07

解説

家族性良性慢性天疱瘡に対する1件の前向き臨床研究がある。2例に対して皮下埋め込み型徐放製剤アフメラノチドを使用して2カ月後に寛解を得た⁹⁴⁾。有害事象は特になかったとされている。しかし、本剤は作用機序からメラノサイトの活性化による色素の増

強の有害事象が生じる可能性がある⁹⁵⁾。

本邦では未承認薬でありその有効性については検証できていない。将来的な治療選択肢の可能性として記載する。そのため、推奨度D 行わないよう勧められる、とした。

エビデンスレベルと推奨度の決定基準

下記の様に、エビデンスレベル分類と推奨度の分類基準を用いた。

[エビデンスレベルと推奨度の分類基準]

A：エビデンスのレベル分類

I：システマティック・レビュー/メタアナリシス

II：1つ以上のランダム化比較試験

III：非ランダム化比較試験

IV：分析疫学的研究（コホート研究や症例対照研究）

V：記述研究（症例報告や症例集積研究）

VI：専門委員会や専門家個人の意見*1

B：推奨度の分類*2

A：行うよう強く勧められる

（少なくとも1つの有効性を示すレベルIもしくは良質のレベルIIのエビデンスがあること）

B：行うよう勧められる

（少なくとも1つ以上の有効性を示す質の劣るレベルIIか良質のレベルIII 或いは非常に良質のIV. エビデンスレベルと推奨度の分類基準のエビデンスがあること）

C1：行うことを考慮してもよいが、十分な根拠*3がない

（質の劣るIII~IV, 良質な複数のV, 或いは委員会が認めるVI）

C2：根拠*3がないので積極的に勧められない

（有効なエビデンスがない, 或いは無効であるエビデンスがある）

D：行わないよう勧められる

（無効或いは有害であることを示す良質のエビデンスがある）

注：

*1 基礎実験によるデータ及びそれから導かれる理論はこのレベルとする。

*2 本文中の推奨度が必ずしも上記と一致しないものがある。国際的にもエビデンスが不十分である状況、また海外のエビデンスをそのまま我が国に適用できない実情等を考慮し、さらに実用性を勘案し、エビデンスレベルを示した上で、委員会でのコンセンサスに基づき推奨度のグレードを決定した箇所があるからである。

*3 根拠とは臨床試験や疫学研究による知見を指す。

文献

- 1) Hu Z, Bonifas JM, Beech J, et al: Mutations in ATP2C1, encoding a calcium pump, cause Hailey-Hailey disease, Nat Genet, 2000; 24: 61-65.
- 2) Cialfi S, Le Pera L, De Blasio C, et al: The loss of ATP2C1 impairs the DNA damage response and induces altered skin homeostasis: Consequences for epidermal biology in Hailey-Hailey disease, Sci Rep, 2016; 6. doi:10.1038/srep31567.
- 3) Manca S, Magrelli A, Cialfi S, et al: Oxidative stress activation of miR-125b is part of the molecular switch for Hailey-Hailey disease manifestation, Exp Dermatol, 2011; 20: 932-937.
- 4) Jahangir A, Ozcan C, Holmuhamedov EL, Terzic A: Increased calcium vulnerability of senescent cardiac mitochondria: Protective role for a mitochondrial potas-

sium channel opener, Mech Ageing Dev, 2001; 122: 1073-1086.

- 5) Aronchik I, Behne MJ, Leyboldt L, et al: Actin Reorganization Is Abnormal and Cellular ATP Is Decreased in Hailey-Hailey Keratinocytes, J Invest Dermatol, 2003; 121: 681-687.
- 6) Nellen RGL, Steijlen PM, van Steensel MAM, et al: Mendelian Disorders of Cornification Caused by Defects in Intracellular Calcium Pumps: Mutation Update and Database for Variants in ATP2A2 and ATP2C1 Associated with Darier Disease and Hailey-Hailey Disease, Hum Mutat, 2017; 38: 343-356.
- 7) Burge SM: Hailey-Hailey disease: the clinical features, response to treatment and prognosis, Br J Dermatol, 1992; 126: 275-282.
- 8) Ikeda S, Shigihara T, Mayuzumi N, et al: Mutations of ATP2C1 in Japanese patients with Hailey-Hailey disease: Intrafamilial and interfamilial phenotype variations and

- lack of correlation with mutation patterns, *J Invest Dermatol*, 2001; 117: 1654–1656.
- 9) Hunt MJ, Salisbury ELC, Painter DM, Lee S: Vesiculobullous Hailey-Hailey disease: Successful treatment with oral retinoids, *Australas J Dermatol*, 1996; 37: 196–198.
 - 10) Iijima S, Hamada T, Kanzaki M, et al: Sibling cases of Hailey-Hailey disease showing atypical clinical features and unique disease course, *JAMA Dermatology*, 2014; 150: 97–99.
 - 11) Dadban A, Guillot B: Oesophageal involvement in familial benign chronic pemphigus [2], *Acta Derm. Venereol*, 2006; 86: 252–253.
 - 12) Fresco A, Jacob J, Raciti P, et al: Hailey-Hailey disease with acantholysis of the oral and oesophagogastric mucosa, *Br J Dermatol*, 2020; 182: 1294–1296.
 - 13) Rao AG: Hailey-Hailey disease on sun-exposed areas, *Indian J Dermatol*, 2013; 58: 412.
 - 14) Choi DJ, Oh CW, Yoon TJ, Kim TH: Hailey-Hailey disease on sun-exposed areas, *Photodermatol Photoimmunol Photomed*, 2002; 18: 214–215.
 - 15) Mashiko M, Akiyama M, Tsuji-Abe Y, Shimizu H: Bacterial infection-induced generalized Hailey-Hailey disease successfully treated by tretinoin, *Clin Exp Dermatol*, 2006; 31: 57–59.
 - 16) Takami Y, Akutsu Y, Suzuki M, Takahashi M: Familial benign chronic pemphigus generalized by *Pseudomonas* infection, *J Dermatol*, 1986; 13: 474–476.
 - 17) Peppiatt T, Keefe M, White JE: Hailey-Hailey disease—exacerbation by herpes simplex virus and patch tests, *Clin Exp Dermatol*, 1992; 17: 201–202.
 - 18) Gerdson R, Hartl C, Christ S, et al: Hailey-Hailey disease: Exacerbation by scabies, *Br J Dermatol*, 2001; 144: 211–212.
 - 19) Suehiro M, Katoh N, Kishimoto S: Hailey-Hailey disease exacerbated by scabies, *J Dermatol*, 2005; 32: 223–224.
 - 20) Mauzo SH, Sulit DJ: Hailey-Hailey disease exacerbated by multiple pregnancies: Case report and review of the literature, *Dermatol Online J*, 2014; 20. doi: 10.5070/d32010024257.
 - 21) Chun SI, Whang KC, Su WPD: Squamous cell carcinoma arising in Hailey-Hailey disease, *J Cutan Pathol*, 1988; 15: 234–237.
 - 22) Von Felbert V, Hampl M, Talhari C, et al: Squamous cell carcinoma arising from a localized vulval lesion of Hailey-Hailey disease after tacrolimus therapy, *Am J Obstet Gynecol*, 2010; 203.
 - 23) Cockayne SE, Rassl DM, Thomas SE: Squamous cell carcinoma arising in Hailey-Hailey disease of the vulva, *Br J Dermatol*, 2000; 142: 540–542.
 - 24) Holst VA, Fair KP, Wilson BB, Patterson JW: Squamous cell carcinoma arising in Hailey-Hailey disease, *J Am Acad Dermatol*, 2000; 43: 368–371.
 - 25) Okunade GW, Miller ML, Azhar M, et al: Loss of the Atp2c1 Secretory Pathway Ca²⁺-ATPase (SPCA1) in mice causes Golgi stress, apoptosis, and midgestational death in homozygous embryos and squamous cell tumors in adult heterozygotes, *J Biol Chem*, 2007; 282: 26517–26527.
 - 26) Ben Lagha I, Ashack K, Khachemoune A: Hailey-Hailey Disease: An Update Review with a Focus on Treatment Data, *Am J Clin Dermatol*, 2020; 21: 49–68.
 - 27) Metzger D, Hamm H, Schorat A, Luger T: Involvement of the adherens junction-actin filament system in acantholytic dyskeratosis of Hailey-Hailey disease. A histological, ultrastructural, and histochemical study of lesional and non-lesional skin, *J Cutan Pathol*, 1996; 23: 211–222.
 - 28) Saggini A, Cota C, Cerroni L: Incidental Acantholysis in Hailey-Hailey Disease (Microscopic Nikolsky Sign): An Underappreciated Histologic Sign, *Am J Dermatopathol*, 2020; 42: e61–e64.
 - 29) Oliveira A, Arzberger E, Pimentel B, et al: Dermoscopic and reflectance confocal microscopic presentation of Hailey-Hailey disease: A case series, *Skin Res Technol*, 2018; 24: 85–92.
 - 30) Ikeda S, Suga Y, Ogawa H: Successful management of Hailey-Hailey disease with potent topical steroid ointment, *J Dermatol Sci*, 1993; 5: 205–211.
 - 31) Chiaravalloti A, Payette M: Hailey-Hailey disease and review of management, *J Drugs Dermatol*, 2014; 13: 1254–1257.
 - 32) Bianchi L, Chimenti MS, Giunta A: Treatment of Hailey-Hailey disease with topical calcitriol, *J Am Acad Dermatol*, 2004; 51: 475–476.
 - 33) Rajpara SM, King CM: Hailey-Hailey disease responsive to topical calcitriol, *Br J Dermatol*, 2005; 152: 816–817.
 - 34) Aoki T, Hashimoto H, Koseki S, et al: 1 α , 24-Dihydroxyvitamin D₃ (tacalcitol) is effective against Hailey-Hailey disease both in vivo and in vitro, *Br J Dermatol*, 1998; 139: 897–901.
 - 35) Rabeni EJ, Cunningham NM: Effective treatment of Hailey-Hailey disease with topical tacrolimus, *J Am Acad Dermatol*, 2002; 47: 797–798.
 - 36) Sand C, Thomsen HK: Topical Tacrolimus Ointment Is an Effective Therapy for Hailey-Hailey Disease, *Arch Dermatol*, 2003; 139: 1401–1402.
 - 37) Umar SA, Bhattacharjee P, Brodell RT: Treatment of Hailey-Hailey disease with tacrolimus ointment and clobetasol propionate foam, *J Drugs Dermatol*, 2004; 3: 200–203.
 - 38) Persic-Vojinovic S, Milavec-Puretić V, Dobrić I, et al: Disseminated Hailey-Hailey disease treated with topical tacrolimus and oral erythromycin: Case report and review of the literature, *Acta Dermatovenerologica Croat*, 2006; 14: 253–257.
 - 39) Pagliarello C, Paradisi A, Dianzani C, et al: Topical tacrolimus and 50% zinc oxide paste for Hailey-Hailey disease: Less is more, *Acta Derm. Venereol*, 2012; 92: 437–438.
 - 40) Wang YM, Zeng YP, Zhao WL, et al: Hailey-Hailey disease with lichenoid lesions around the anus, *Chin Med J (Engl)*, 2019; 132: 738–740.

- 41) Kaur T, Sandhu S: Hailey-Hailey disease: A case treated with topical tacrolimus, *Indian Dermatol Online J*, 2011; 2: 43.
- 42) Hurd DS, Johnston C, Bevins A: A case report of Hailey-Hailey disease treated with alefacept (Amevive), *Br J Dermatol*, 2008; 158: 399-401.
- 43) Laffitte E, Panizzon RG: Is topical tacrolimus really an effective therapy for Hailey-Hailey disease? *Arch Dermatol*, 2004; 140: 1282.
- 44) Han F: Safety of Topical Calcineurin Inhibitors for Hailey-Hailey Disease, *JAMA*, 2018; 320: 1200.
- 45) Le Saché-De Peufelhoux L, Raynaud E, Bouchardeau A, et al: Familial benign chronic pemphigus and doxycycline: a review of 6 cases, *J Eur Acad Dermatol Venereol*, 2014; 28: 370-373.
- 46) Flores-Terry M, Cortina-de la Calle MP, López-Nieto M, Cruz-Conde de Boom R: Good Response to Doxycycline in Hailey-Hailey Disease, *Actas Dermosifiliogr*, 2016; 107: 537-539.
- 47) Mohr M, Kanter P, Cribier B, Lipsker D: [Acantholytic rosacea of the forehead and scalp in a patient with Hailey-Hailey disease], *Ann Dermatol Venereol*, 2012; 139: 626-630.
- 48) Elfatoifi FZ, Fanian F, Chiheb S, Humbert P: Hailey-Hailey disease: Efficiency of combined doxycycline and vitamin PP, *Ann Dermatol Venereol*, 2017; 144: 216-217.
- 49) Higashimae K, Park K, Kabashima K, Tanabe H: A familial case of hailey-hailey disease successfully treated with minocycline and nicotinamide, *Eur J Dermatology*, 2013; 23: 265-266.
- 50) Chauhan P, Meena D, Hazarika N, et al: Generalized Hailey-Hailey disease with flexural keratotic papules: An interesting presentation and remarkable response with minocycline, *Dermatol Ther*, 2019; 32. doi:10.1111/dth.12945.
- 51) Shigehara Y, Shinkuma S, Fujimoto A, et al: Hailey-Hailey disease patient with a novel missense mutation in ATP2C1 successfully treated with minocycline hydrochloride, *J Dermatol*, 2018; 45: e306-e308.
- 52) 山本真由美, 加納宏行, 清島真理子: エトレチナートが有効であった Hailey-Hailey 病 (特集 水疱症), *皮膚科の臨床*, 2013; 55: 845-847.
- 53) Naidoo K, Tighe I, Barrett P, Bajaj V: Acitretin as a successful treatment for Hailey-Hailey disease, *Clin Exp Dermatol*, 2019; 44: 450-452.
- 54) Vasudevan B, Verma R, Badwal S, et al: Hailey-Hailey disease with skin lesions at unusual sites and a good response to acitretin, *Indian J Dermatol Venereol Leprol*, 2015; 81: 88-91.
- 55) Berger EM, Galadari HI, Gottlieb AB: Successful treatment of Hailey-Hailey disease with acitretin, *J Drugs Dermatol*, 2007; 6: 734-736.
- 56) Sárdy M, Ruzicka T: Successful therapy of refractory Hailey-Hailey disease with oral alitretinoin, *Br J Dermatol*, 2014; 170: 209-211.
- 57) Vanderbeck KA, Giroux L, Murugan NJ, Karbowski LM: Combined therapeutic use of oral alitretinoin and narrowband ultraviolet-B therapy in the treatment of hailey-hailey disease, *Dermatology reports*, 2014; 6: 21-23.
- 58) Kieffer J, Le Duff F, Montaudie H, et al: Treatment of Severe Hailey-Hailey Disease with Apremilast, *JAMA Dermatology*, 2018; 154: 1453-1456.
- 59) Di Altobrando A, Sacchelli L, Patrizi A, Bardazzi F: Successful treatment of refractory Hailey-Hailey disease with apremilast, *Clin Exp Dermatol*, 2020; 45: 604-605.
- 60) Siliquini N, Deboli T, Marchetti Cautela J, et al: Combination of dermabrasion and Apremilast for Hailey-Hailey disease, *G Ital Dermatol Venereol*, 2020. doi:10.23736/S0392-0488.20.06540-2.
- 61) Yoto A, Makino T, Mizawa M, et al: Two cases of Hailey-Hailey disease effectively treated with apremilast and a review of reported cases, *J Dermatol*, 2021. doi: 10.1111/1346-8138.16178.
- 62) Riquelme-Mc Loughlin C, Iranzo P, Mascaró JM: Apremilast in benign chronic pemphigus (Hailey-Hailey disease), *Clin Exp Dermatol*, 2020; 45: 737-739.
- 63) Benmously-Mlika R, Bchetnia M, Deghais S, et al: Hailey-Hailey disease in Tunisia, *Int J Dermatol*, 2010; 49: 396-401.
- 64) Hamm H, Metze D, Bröcker EB: Hailey-Hailey Disease: Eradication by Dermabrasion, *Arch Dermatol*, 1994; 130: 1143-1149.
- 65) Farahnik B, Blattner CM, Mortazie MB, et al: Interventional treatments for Hailey-Hailey disease, *J Am Acad Dermatol*, 2017; 76: 551-558.e3.
- 66) Crotty CP, Scheen SR, Masson JK, Winkelmann RK: Surgical Treatment of Familial Benign Chronic Pemphigus, *Arch Dermatol*, 1981; 117: 540-542.
- 67) Schwaiger K, Neureiter J, Neureiter D, et al: Hailey-Hailey Disease and Reduction Mammoplasty: Surgical Treatment of a Gene Mutation, *Aesthetic Plast Surg*, 2018; 42: 331-332.
- 68) Sonck CE, Rintala A: Treatment of familial benign chronic pemphigus by skin grafting, *Acta Derm Venereol*, 1975; 55: 395-397.
- 69) Arora H, Bray FN, Cervantes J, Falto Aizpurua LA: Management of familial benign chronic pemphigus, *Clin Cosmet Investig Dermatol*, 2016; 9: 281-290.
- 70) McElroy JA, Mehregan DA, Roenigk RK: Carbon dioxide laser vaporization of recalcitrant symptomatic plaques of Hailey-Hailey disease and Darier's disease, *J Am Acad Dermatol*, 1990; 23: 893-897.
- 71) Hochwalt PC, Christensen KN, Cantwell SR, et al: Carbon dioxide laser treatment for Hailey-Hailey disease: A retrospective chart review with patient-reported outcomes, *Int J Dermatol*, 2015; 54: 1309-1314.
- 72) Falto-Aizpurua LA, Griffith RD, Yazdani Abyaneh MA, Nouri K: Laser therapy for the treatment of Hailey-Hailey disease: A systematic review with focus on carbon dioxide laser resurfacing, *J Eur Acad Dermatology Venereol*, 2015; 29: 1045-1052.
- 73) García-Zamora E, López-Estebanz JL, Dradi GG,

- Álvarez-Fernández JG: Carbon Dioxide Laser Treatment in Hailey-Hailey Disease, *Dermatol Surg*, 2022; 48: 146-148.
- 74) 新見美希, 長谷川敏男, 丹羽祐介, 大熊慶湖, 宿谷涼子, 池田志孝: 炭酸ガスレーザー焼灼を行った Hailey-Hailey 病の 2 例, *臨床皮膚科*, 2011; 65: 400-402.
- 75) Mayuzumi N, Ikeda S, Kawada H, et al: Effects of ultraviolet B irradiation, proinflammatory cytokines and raised extracellular calcium concentration on the expression of ATP2A2 and ATP2C1, *Br J Dermatol*, 2005; 152: 697-701.
- 76) Hayakawa K, Shiohara T: Coexistence of psoriasis and familial benign chronic pemphigus: Efficacy of ultraviolet B treatment, *Br J Dermatol*, 1999; 140: 374.
- 77) Mizuno K, Hamada T, Hashimoto T, Okamoto H: Successful treatment with narrow-band UVB therapy for a case of generalized Hailey-Hailey disease with a novel splice-site mutation in ATP2C1 gene, *Dermatol Ther*, 2014; 27: 233-235.
- 78) Hamada T, Umemura H, Aoyama Y, Iwatsuki K: Successful therapeutic use of targeted narrow-band ultraviolet B therapy for refractory hailey-hailey disease, *Acta Derm Venereol*, 2013; 93: 110-111.
- 79) Abaca MC, Flores L, Parra V: Narrowband UV-B Phototherapy in the Treatment of Generalized Hailey-Hailey Disease, *Actas Dermosifiliogr*, 2018; 109: 924-927.
- 80) Lapa T, Breslavets M: Treatment of Hailey-Hailey disease with narrowband phototherapy and acitretin: A case report, *SAGE open Med case reports*, 2019; 7: 2050313X1984522.
- 81) Dreyfus I, Maza A, Rodriguez L, et al: Botulinum toxin injections as an effective treatment for patients with intertriginous Hailey-Hailey or Darier disease: an open-label 6-month pilot interventional study, *Orphanet J Rare Dis*, 2021; 16. doi:10.1186/s13023-021-01710-x.
- 82) Dousset L, Pham-Ledard A, Doutre MS, et al: Treatment of Hailey-Hailey disease with botulinic toxin: A retrospective study of 8 cases, *Ann Dermatol Venereol*, 2017; 144: 599-606.
- 83) Koeysers WJ, Van Der Geer S, Krekels G: Botulinum toxin type A as an adjuvant treatment modality for extensive Hailey-Hailey disease, *J Dermatolog Treat*, 2008; 19: 251-254.
- 84) Ormerod AD, Duncan J, Stankler L: Benign familial pemphigus responsive to cyclosporine, a possible role for cellular immunity in pathogenesis, *Br J Dermatol*, 1991; 124: 299-300.
- 85) Varada S, Ramirez-Fort MK, Argobi Y, David Simkin A: Remission of refractory benign familial chronic pemphigus (Hailey-Hailey Disease) with the addition of systemic cyclosporine, *J Cutan Med Surg*, 2015; 19: 163-166.
- 86) D'Errico A, Bonciani D, Bonciolini V, et al: Hailey-Hailey disease treated with methotrexate, *J Dermatol Case Rep*, 2012; 6: 49-51.
- 87) Vilarinho C, Ventura F, Brito C: Methotrexate for refractory Hailey-Hailey disease, *J Eur Acad Dermatol Venereol*, 2010; 24: 106.
- 88) Arjona-Aguilera C, Jiménez-Gallo D, Villegas-Romero I, et al: Subcutaneous methotrexate for Hailey-Hailey disease: two case reports and review of the literature, *J Dtsch Dermatol Ges*, 2021; 19: 278-281.
- 89) Rogner DF, Lammer J, Zink A, Hamm H: Darier and Hailey-Hailey disease: update 2021, *J Dtsch Dermatol Ges*, 2021; 19: 1478-1501.
- 90) Riquelme-Mc Loughlin C, Riera-Monroig J, Morgado-Carrasco D, et al: Low-dose naltrexone therapy in benign chronic pemphigus (Hailey-Hailey disease): A case series, *J Am Acad Dermatol*, 2019; 81: 644-646.
- 91) Lim D, Belisle A, Davar S: Improvement in Hailey-Hailey disease with a combination of low-dose naltrexone and oral magnesium chloride: A case report, *SAGE open Med case reports*, 2020; 8: 2050313X2098412.
- 92) McBride M, Witkoff BM, Trotter SC: Recalcitrant Hailey-Hailey Disease Successfully Treated with Low-dose Naltrexone, *J Clin Aesthet Dermatol*, 2020; 13: 19.
- 93) Jasans-Barceló M, Curman P, Hagströmer L, et al: Improvement of Hailey-Hailey disease with low-dose naltrexone, *Br J Dermatol*, 2020; 182: 1500-1502.
- 94) Biolcati G, Aurizi C, Barbieri L, et al: Efficacy of the melanocortin analogue Nle4-D-Phe7- α -melanocyte-stimulating hormone in the treatment of patients with Hailey-Hailey disease, *Clin Exp Dermatol*, 2014; 39: 168-175.
- 95) de Baat C, Phoa KH, Zweers PGMA, et al: [Medications and oral healthcare. Hyperpigmentation of oral soft tissues due to afamelanotide], *Ned Tijdschr Tandheelkd*, 2020; 127: 237-243.