

眼皮膚白皮症診療ガイドライン

眼皮膚白皮症診療ガイドライン作成委員会

深井和吉¹ 大磯直毅² 川口雅一³ 佐藤美保⁴ 堀田喜裕⁴ 種村 篤⁵
 金田眞理⁵ 川上民裕⁶ 西村栄美⁷ 河野通浩⁸ 林 思音⁹ 山下英俊⁹
 錦織千佳子¹⁰ 佐野栄紀¹¹ 片山一朗⁵ 鈴木民夫³

1. ガイドライン作成の背景

眼皮膚白皮症 (oculocutaneous albinism ; OCA) の研究の歴史において、1989年、富田靖らのグループ (東北大学) が世界ではじめてチロシナーゼ遺伝子変異を同定し¹⁾、新しいゲノム医学の幕開けのさきがけとなったことは、日本における皮膚科研究の金字塔であるといつてよい。当時の眼皮膚白皮症の分類は、チロシナーゼ陰性型と陽性型の2つに分類されていた。その後、眼皮膚白皮症の遺伝子解析が進むにつれて、チロシナーゼ活性が「ある」「なし」では説明がつかず、かなり多くのタンパク質がかかわっていることがわかってきた。そのため、現在の眼皮膚白皮症の分類は複雑になっており、専門家でもない限りその詳細を把握している皮膚科医は少数である。一見して眼皮膚白皮症とわかる病態の裏には、さまざまな分子遺伝学的な病態生理が関与している。分子遺伝学・生物学の急速な進歩により、遺伝子診断による合併症の発症予測や将来的な遺伝子治療の可能性が期待され、さらにはiPS細胞やES細胞研究の世界的な取り組みが開始されたことにより、将来的に再生医学や臓器エンジニアリングの手法を用いた根本的な治療法の開発も予想され、疫学的な検討に比べ、科学的な根拠に基づいた医療や基礎研究の成果を医師、患者、行政そして社会に提供することは我々皮膚科医がリーダーシップを

とって行うべき重要な課題である。

まだ、眼皮膚白皮症には確立された治療法はないものの、治療の試みがなされている。治療の方向性をここにまとめることにより、眼皮膚白皮症患者に勇気と希望をもっていただく手助けになることを希望する。そしてさらに、科学的な根拠に基づいた医療を提供することは眼皮膚白皮症患者の生命予後や社会的なQOLの改善のみならず、限られた医療経済の有効な活用、ひいては国家レベルでの医療費の削減に貢献しようとする。

今後、診断技術や治療法の進歩に伴い、必要に応じてしるべき時期に改訂を行っていく必要があると思われる。

文献

- 1) Tomita Y, Takeda A, Okinaga S, Tagami H, Shibahara S: Human oculocutaneous albinism caused by single base insertion in the tyrosinase gene, *Biochem Biophys Res Commun*, 1989; 164: 990-996.

2. ガイドラインの位置づけ

本委員会は厚生労働省 (難治性疾患克服研究事業) 「特発性発汗異常症・色素異常症の病態解析と新規治療薬開発に向けた戦略的研究」班の分科班である色素異常症班の班員により構成された。2012年より委員会は会議および書面審査を行い、まず、本ガイドライン案を作成した。その後、公益社団法人日本皮膚科学会のガイドライン委員会による日本皮膚科学会理事、監事、そして評議員を対象としたパブリックコメント募集を経て、最終的に同ガイドライン委員会および理事会の意見を加味して、眼皮膚白皮症診療ガイドラインを策定した。本ガイドラインは現時点に置ける我が国の眼皮膚白皮症の基本的、標準的治療の目安を示すものである。

- 1) 大阪市立大学大学院医学研究科皮膚病態学
- 2) 近畿大学医学部皮膚科学
- 3) 山形大学医学部皮膚科学
- 4) 浜松医科大学医学部眼科学
- 5) 大阪大学大学院医学系研究科皮膚科学
- 6) 聖マリアンナ医科大学皮膚科学
- 7) 東京医科歯科大学難治疾患研究所幹細胞医学分野
- 8) 名古屋大学大学院医学系研究科皮膚病態学分野
- 9) 山形大学医学部眼科学
- 10) 神戸大学大学院医学系研究科皮膚科学
- 11) 高知大学医学部皮膚科学

3. 免責条項

本ガイドラインは報告書作成の時点で入手可能なデータをもとに、ガイドライン作成委員の意見を集約的にまとめたものであるが、今後の研究の結果によっては本報告書中の結論または勧告の変更を余儀なくされる可能性がある。また特定の患者および特定の状況によっては本ガイドラインから逸脱することも容認され、むしろ逸脱が望ましいことさえある。従って治療を施した医師は、本ガイドラインを遵守したというだけでは過失責任を免れることはできないし、本ガイドラインからの逸脱を必ずしも過失と見なすこともできない。

4. 定義・概念

眼皮膚白皮症は、出生時より皮膚、毛髪、眼のメラニン合成が低下ないしは消失することにより、全身皮膚が白色調であり、青～灰色調の虹彩、白～茶褐色、あるいは銀色の頭髪を呈する。眼の症状を伴うことが

多い。皮膚症状が判然とせず、眼の症状のみのものは眼皮膚白皮症 (ocular albinism ; OA) という。常染色体劣性遺伝である。近年、全身症状を伴う眼皮膚白皮症を症候型 (syndromic albinism) としてまとめられることがある。この症候型には、出血傾向を示す Hermansky-Pudlak syndrome (HPS)、白血球巨大顆粒と免疫不全を伴う Chédiak-Higashi syndrome (CHS)、CHS に非常に似るが白血球巨大顆粒を持たない Griscelli syndrome (GS) が含まれる。全身症状をとまわらないタイプを非症候型 (non-syndromic albinism) と呼ぶ。つい最近 OCA5~7 が追加された結果、非症候型眼皮膚白皮症としては 7 種類、症候型眼皮膚白皮症としては 13 種類、計 20 種類の原因遺伝子 (遺伝子座を含む) が報告されている (表 1)。

5. 疫学

日本における眼皮膚白皮症の疫学データとしては、2009 年度に行われた白斑を呈する疾患患者の皮膚科患者総数における頻度を調べた調査結果がある。全国

表 1 眼皮膚白皮症を呈する疾患の病因遺伝子による分類

- | | |
|---|---|
| A | 非症候型眼皮膚白皮症 (non-syndromic type) |
| | OCA 1 : チロシナーゼ遺伝子 (TYR) 関連型 |
| | 1A : チロシナーゼ陰性型 |
| | 1B : 黄色変異型 |
| | 1MP : 最小色素型 |
| | 1TS : 温度感受性型 |
| | OCA 2 : P 遺伝子関連型 |
| | OCA 3 : チロシナーゼ関連蛋白 1 遺伝子 (TYRP1) 関連型 |
| | OCA 4 : SLC45A2 (MATP) 遺伝子関連型 |
| | OCA 5 : 遺伝子不明 (chromosome 4q24 にマッピングされた.) |
| | OCA 6 : SLC24A5 遺伝子関連型 |
| | OCA 7 : C10orf11 遺伝子関連型 |
| B | 症候型眼皮膚白皮症 (syndromic type) |
| | Hermansky-Pudlak 症候群 (HPS) |
| | HPS 1 : <i>pale ear</i> 相同遺伝子 (HPS1) の変異 |
| | HPS 2 : <i>pearl</i> 相同遺伝子 (AP3B1) の変異 |
| | HPS 3 : <i>cocoa</i> 相同遺伝子 (HPS3) の変異 |
| | HPS 4 : <i>light ear</i> 相同遺伝子 (HPS4) の変異 |
| | HPS 5 : <i>ruby eye 2</i> 相同遺伝子 (HPS5) の変異 |
| | HPS 6 : <i>ruby eye</i> 相同遺伝子 (HPS6) の変異 |
| | HPS 7 : <i>sandy</i> 相同遺伝子 (DTNBP1) の変異 |
| | HPS 8 : <i>reduced pigmentation</i> 相同遺伝子 (BLOC1S3) の変異 |
| | HPS 9 : <i>pallid</i> 相同遺伝子 (PLDN) の変異 |
| | Chédiak-Higashi 症候群 (CHS) |
| | : LYST 遺伝子の変異 |
| | Griscelli 症候群 (GS) |
| | GS 1 : MYO5A 遺伝子の変異 |
| | GS 2 : RAB27A 遺伝子の変異 |
| | GS 3 : MLPH 遺伝子の変異 |
| C | 未分類 |

の特定機能病院にアンケート用紙を送付し、全国 262 施設（年間新患総数は 912,986）より回答を得た結果、白皮症を呈する患者数は 8,107 名、うち眼皮膚白皮症は約 2%、つまり毎年約 160 人が特定機能病院を受診することが報告された¹⁾。

今回、我々は新たに先天性の白皮症を呈する疾患に絞って、全国の特定機能病院の皮膚科のみならず、眼科に対して改めてアンケート調査を行った。それぞれ 631 施設に対してアンケート用紙を送付し、その結果、皮膚科 217 施設、眼科 179 施設から回答があった。その集計結果を表 2 に示す。2009 年に報告された結果よりも眼皮膚白皮症患者数は年間患者数が少なく、年間 40.8 人という結果であった。これは患者数が減ったというよりも、希少疾患であるがために年間受診者の変動が大きいためと思われる。今回のアンケート調査にて、眼皮膚白皮症では多くの患者で眼症状がみられるのに対して、皮膚科受診の約半数しか眼科を受診していないことが明らかとなった。眼皮膚白皮症において最も QOL を落とす要因である眼症状についてのフォローアップが必ずしも十分ではないことがわかった。また、これまでにその頻度が不明であった脱色素性母斑の患者頻度が、今回の調査で明らかとなり、先天性の白斑を呈する疾患においては最も頻度の高い疾患であることが明らかとなった。

ちなみに海外では、OCA1 については、黒人で 28,000 人に 1 人、白人で 39,000 人に 1 人という²⁾。OCA2 ではアメリカの白人で 36,000 人に 1 人、アフリカ系黒人で 10,000 人に 1 人、アフリカでは 3,900 人に 1 人とア

フリカでかなり多い³⁾。

文献

- 1) 鈴木民夫, 金田眞理, 種村 篤ほか: 尋常性白斑診療ガイドライン, 日皮会誌, 2012; 122: 1725-1740.
- 2) 富田 靖, 神谷 篤: 眼皮膚白皮症 1 型 (チロシナーゼ関連型), 玉置邦彦編: 最新皮膚科学体系 8「色素異常症」, 東京, 中山書店: 2002; 130-132.
- 3) 深井和吉: 眼皮膚白皮症 2 型 (P 遺伝子関連型), 玉置邦彦編: 最新皮膚科学体系 8「色素異常症」, 東京, 中山書店: 2002; 136-138.

6. 病因・病態

非症候型眼皮膚白皮症ではメラノソーム内部でのメラニン合成過程の酵素の異常によりメラニン合成が低下ないし消失する。あるいは、メラノソームの膜表面タンパク質の異常によりメラニン合成にかかわるチロシンの輸送、ないしメラノソーム内部の pH 環境を保つことが阻害されることで、メラニン生成が低下ないし消失する。メラノソーム限定の異常であるために、基本的にはメラニン合成障害に基づく症状以外の症状が認められない。

一方、細胞質内部の膜輸送経路にかかわる分子の異常により、HPS, CHS, GS のような症候型眼皮膚白皮症が発症する。症候型の原因遺伝子は直接メラニン合成に関わっているわけではなく、細胞質にあってメラノソームの生合成に関わる膜輸送経路で機能しているタンパク質をコードしている。

表 2 本邦における白斑を呈する先天性疾患に関するアンケート結果

疾患名	5 年間の患者数 (人)		合計患者数 (人)/年間 /受診患者 10 万人当たり
	皮膚科	眼科	
眼皮膚白皮症	135	69	3.8
眼白皮症	1	31	0.6
結節性硬化症	463	0	8.6
伊藤白斑	90	0	1.7
色素失調症 (Bloch-Sulzberger 症候群)	137	41	3.3
遺伝性対側性色素異常症 (遠山)	100	0	1.9
遺伝性汎発性色素異常症	17	0	0.3
網状肢端色素沈着症 (北村)	22	0	0.4
まだら症	47	0	0.9
Waardenburg 症候群	7	0	0.1
脱色素性母斑	497	13	9.5
色素性乾皮症	221	0	4.1
計	1,737	154	35.3

217 施設, 計 1,071,106 人/年

7. 症状

皮膚の色調は、一見して白皮症とわかる明らかに白い皮膚の患者もあるが、必ずしも白皮症と認識できないような患者もある。サブタイプ別頻度としては、日本人ではOCA1が最も多く、約34%を占める。次いで、OCA4 (27%)、HPS1 (10%)、OCA2 (8%)の順であり¹⁾、OCA3型患者は今のところ2症例のみ報告されている²⁾³⁾。眼科的には、多くの眼皮膚白皮症患者には、羞明、眼振があり、矯正不可能な視力障害を伴う。このことは白皮症が単なる色白と決定的に異なるポイントである。各サブタイプの特徴を概説する。

文献

- 1) Suzuki T, Tomita Y: Recent advances in genetic analyses of oculocutaneous albinism types 2 and 4, *J Dermatol Sci*, 2008; 51: 1-9.
- 2) Yamada M, Hayashi M, Sakai K, et al: Oculocutaneous Albinism Type 3: a Japanese Girl With Novel Mutations in *TYRP1* gene, *J Dermatol Sci*, 2011; 64: 217-222.
- 3) Okamura K, Yoshizawa J, Abe Y, et al: Oculocutaneous albinism (OCA) in Japanese patients: five novel mutations, *J Dermatol Sci* 2014; 74: 173-174.

(1) チロシナーゼ遺伝子関連型 (Tyrosinase gene-related OCA, OCA1)

チロシナーゼはメラノソーム内で合成されるメラニン色素合成反応で最も中心的な役割を担っている律速酵素である。そのチロシナーゼ遺伝子の変異により発症するタイプである¹⁾。遺伝子変異により、チロシナーゼタンパク質が全く合成されない、あるいは遺伝子変異部位により全く活性のないチロシナーゼが合成される場合、全身のいかなる部位にも生涯を通じてメラニン合成がおこらない最重症型であるチロシナーゼ陰性型 (OCA1A型) が発症する。皮膚はピンク色を示し、白毛、羞明、視力障害を生じ、眼振を伴う。幼少児期に蒙古斑を認めないのも特徴の一つである。

チロシナーゼ遺伝子変異の場所により、数%の酵素活性を残し、わずかにメラニン合成が進行する場合、成長とともに色素が出現し、金髪あるいは黒褐色の髪になる患者もいる。このタイプは黄色変異型 (OCA1B型) と呼ばれる¹⁾。臨床症状、つまりメラニン合成能は患者によってかなり差がみられ、健常人に近い症例もいる。

非常に特殊なタイプとして温度感受性型 (OCA1TS

型) がある²⁾。これまでにチロシナーゼタンパク質の422番目のアミノ酸のアルギニンがグルタミンに変わる変異を持った患者の報告例がある。この変異が起こることにより温度感受性を示す変異チロシナーゼ、つまり低温では活性を持つが、高温では活性が消失する酵素が合成される。そのために皮膚温が低い下腿、および上腕ではメラニン合成がおこり、体表温度が35度以上の部位 (頭、腋窩など) ではメラニン合成が低下する。その結果として、頭髪は白く、四肢の毛は黒いといった臨床症状を示す。

もう一つの稀なタイプとして最小色素型 (OCA1MP型) がある。最近日本人症例で遺伝子変異型が明らかにされた³⁾。青色の虹彩と銀白色の髪をもち、小児期までは1A型同様にほとんどメラニン合成を認めない。しかし、成長と共にわずかに点状に褐色の色素沈着を示すタイプである。

文献

- 1) King RA, Mentink MM, Oetting WS: Non-random distribution of missense mutations within the human tyrosinase gene in type I (tyrosinase-related) oculocutaneous albinism, *Mol Biol Med*, 1991; 8: 19-29.
- 2) King RA, Townsend D, Oetting W, et al: Temperature-sensitive tyrosinase associated with peripheral pigmentation in oculocutaneous albinism, *J Clin Invest*, 1991; 87: 1046-1053.
- 3) Kono M, Kondo T, Ito S, et al: Oculocutaneous albinism 1 minimal pigment type: A case report on the analysis of genotype of an OCA1MP patient, *Br J Dermatol*, 2012; 166: 896-898.

(2) P遺伝子関連型 (P gene-related OCA, OCA2)¹⁾

P遺伝子上の変異部位により多彩な臨床症状を示す。つまり、患者により色素合成低下の程度がかなり異なり、OCA1Aと同様にメラニン合成が全く起こらず完全脱色素を示す症例がみられる一方、かなりのメラニン色素合成能を認め、成長に伴って正常人とほぼ同様な程度まで色素沈着がみられる症例まで様々である。世界中ではOCA2型が最も頻度の高いタイプであり、約50%を占める。特に黒人での頻度が高いタイプである。一方、我々日本人では、全OCA患者の約8%を占めるのみである。

文献

- 1) Gardner JM, Nakatsu Y, Gondo Y, et al: The mouse pink-eyed dilution gene: association with human Prader-Willi and Angelman syndromes, *Science*, 1992; 257: 1121-1124.

(3) チロシナーゼ関連蛋白 1 遺伝子型 (Tyrosinase-related protein 1 gene-related OCA, OCA3)

以前より、アフリカ黒人の中に Rufous 白皮症と呼ばれる白皮症が知られていたが、それがチロシナーゼ関連タンパク 1 (TYRP1) 遺伝子変異によって発症する事が 1997 年 Manga ら¹⁾により報告された。これまでの報告例としては、黒人を除けば世界的にも極めて限られており、パキスタン人とドイツ人 (白人)、そして最近報告された日本人^{2,3)}と中国人症例の報告に限られる。

文献

- 1) Manga P, Kromberg JG, Box NF, Sturm RA, Jenkins T, Ramsay M: Rufous oculocutaneous albinism in southern African blacks is caused by mutations in the TYRP1 gene, *Am J Hum Genet*, 1997; 61: 1095-1101.
- 2) Yamada M, Hayashi M, Sakai K, et al: Oculocutaneous Albinism Type 3: a Japanese Girl With Novel Mutations in TYRP1 gene, *J Dermatol Sci*, 2011; 64: 217-222.
- 3) Okamura K, Yoshizawa J, Abe Y, et al: Oculocutaneous albinism (OCA) in Japanese patients: five novel mutations, *J Dermatol Sci* 2014; 74: 173-174.

(4) SLC45A2 遺伝子型 (以前は MATP 遺伝子型, SLC45A2-related OCA, OCA4)

2001 年に初めてトルコ人 1 症例¹⁾の報告がなされた。その後、日本人、ドイツ人、韓国人、そして最近になり、アフリカ系人種での報告がなされた^{2,3)}。臨床症状は OCA2 と同様に、遺伝子変異部位により完全脱色素斑を示す患者から、成長に伴ってかなりの色素合成を認める症例まで様々である。世界的には比較的稀なタイプであるが、我々日本人では全 OCA 患者の約 27% を占め、主要病型のひとつである。

文献

- 1) Newton JM, Cohen-Barak O, Hagiwara N, et al:

Mutations in the human orthologue of the mouse underwhite gene (uw) underlie a new form of oculocutaneous albinism, OCA4, *Am J Hum Genet*, 2001; 69: 981-988.

- 2) Inagaki K, Suzuki T, Shimizu H, et al: Oculocutaneous albinism type 4 is one of the most common types of albinism in Japan, *Am J Hum Genet*, 2004; 74: 466-471.
- 3) Konno T, Abe Y, Kawaguchi M, et al: Oculocutaneous albinism type 4: a boy of Moroccan descent with a novel mutation, *Am J Med Genet A*, 2009; 149A: 1773-1776.

(5) OCA5 型, OCA6 型, OCA7 型

非症候型の眼皮膚白皮症を呈するパキスタン人家系でこれまでに明らかにされている白皮症原因遺伝子を調べたが、病的変異が認められず、ゲノムワイドの連鎖解析の結果、chromosome4q24 の 3.84Mb の位置にマッピングされた。この位置にはこれまでに報告されている白皮症関連遺伝子は局在しないため、遺伝子は特定されてないが、新しい遺伝子座として OCA5 と名付けられた¹⁾。

OCA5 と同様に原因遺伝子不明の中国人 1 家系において exome sequencing により SLC24A5 が原因遺伝子であることが明らかとなり、OCA6 と命名された¹⁾。臨床症状は軽度であり、ユーメラニンの減少が認められた。

さらに最近、デンマークの Faroe 諸島の眼皮膚白皮症家系をエクソーム解析したところ、C10orf11 が原因遺伝子であることが判明し報告され、OCA7 と認定された¹⁾。臨床症状はやはり軽症であり、メラニン沈着がかなり認められると報告されている。

文献

- 1) Montoliu L, Grønskov K, Wei AH, et al: Increasing the complexity: new genes and new types of albinism, *Pigment Cell Melanoma Res*, 2014; 27: 11-18.

(6) ヘルマンスキー・パドラック症候群 (Hermansky-Pudlak syndrome ; HPS)

HPS は症候型の代表的疾患であり、メラニン合成障害による症状の他に出血傾向、セロイド様物質の組織沈着を伴う常染色体劣性遺伝性疾患である¹⁾。これらの症状は、メラノソーム、血小板内の濃染顆粒、そしてライソソームの生合成障害によっておこる。

これまでに 9 種類の原因遺伝子が報告されている²⁾。HPS1 には高率に 40 歳以降に合併する予後不良の疾患があり (間質性肺炎、肉芽腫性大腸炎など)、早期診断

による予防対策が必要である。特に進行性の間質性肺炎は、多くの患者で予後を決める因子になっているが、その合併頻度については不明である。日本人では白皮症を呈する症例の約10%がHPSであるが、そのほとんどが1型であり³⁾、ごく一部が4型である⁴⁾。

なお、HPSの一部のタイプでは皮膚症状が軽度なため白皮症と認識されず、出血傾向についても精査されないために、HPSと診断されていない症例が存在するのではないと思われる。特発性肺線維症やクローン病の患者については、鑑別診断の一つとしてHPSを考慮する必要がある。

HPSでは、血小板機能を抑制するような非ステロイド系抗炎症薬（NSAIDs）などの使用には注意を要する⁵⁾。

文献

- 1) Tomita Y, Suzuki T: Genetics of Pigmentary Disorders, *Am J Med Genet*, 2004; 131C: 75-81.
- 2) Cullinane AR, Curry JA, Carmona-Rivera C, et al: A BLOC-1 mutation screen reveals that PLDN is mutated in Hermansky-Pudlak Syndrome type 9, *Am J Hum Genet*, 2011; 88: 778-787.
- 3) Ito S, Suzuki T, Inagaki K, et al: High Frequency of Hermansky-Pudlak Syndrome Type 1 (HPS1) Among Japanese Albinism Patients and Functional Analysis of HPS1 Mutant Protein, *J Invest Dermatol*, 2005; 125: 715-720.
- 4) Saito A, Kuratomi G, Ito C, et al: An association study of the Hermansky-Pudlak syndrome type 4 gene in schizophrenia patients, *Psychiatric Genetics*, 2013; 234: 163-173.
- 5) 金子 誠, 矢富 裕: 血小板機能異常症の診断と対応, *血栓止血誌*, 2009; 20: 487-494.

(7) チェディアック・東症候群 (Chédiak-Higashi syndrome ; CHS)

白血球の機能異常による易感染性、部分的白皮症、白血球内の巨大顆粒、色素細胞内の巨大メラノソームを特徴とする疾患である¹⁾。日焼けを起こしやすく、露出部は逆に色素沈着を示す。骨髄移植等の適切な治療がなされなければ、ほとんどの症例が小児のうちに呼吸器の再発性の細菌感染症で死亡する。原因遺伝子である *LYST* 遺伝子 (1q42.1-2) は、ライソソームの膜融合の調節に関与する¹⁾と推定されているが、詳細は不明である。

文献

- 1) Nagle DL, Karim MA, Woolf EA, et al: Identification and mutation analysis of the complete gene for Chédiak-Higashi syndrome, *Nature Genet*, 1996; 14: 307-311.

(8) グリセリ症候群型 (Griscelli syndrome ; GC)

臨床症状はCHSと同様であるが、CHSが白血球内の巨大顆粒や色素細胞内の巨大メラノソームを特徴とするのに対し、本症はそれらを認めない。現在、原因遺伝子により3型に分類されている。いずれの原因遺伝子もメラノソームがメラノサイト内の核周辺領域から細胞辺縁に輸送される際に必要な細胞内モーター複合体の構成分子をコードしている。1型は筋力低下、運動神経発達障害、精神発達障害などの神経症状を合併する¹⁾。

文献

- 1) Tomita Y, Suzuki T: Genetics of Pigmentary Disorders, *Am J Med Genet*, 2004; 131C: 75-81.

*Silver hair syndrome について

CHSとGSはきわめて稀な疾患である。この二つの疾患に特異的できわめて際立った特徴として、silver gray hair または silver hair がある。小児皮膚科の教科書には silver hair syndrome として一括りにされている。銀灰色の光沢の毛髪は、他の白皮症とは全く異なった特徴である。

CHSとGS1~3は頭髪が銀色の特異な光沢をもっていることが特徴である。毛髪のメラニンが疎に分布していることによる光の回折効果によって生じるものと考えられている。この silver hair syndrome という言葉で表される髪の毛の光沢はきわめて特有である。CHSとGSは、日本人のような有色人種では、露出部位の色素増強が強く、白皮症というよりもむしろ光線過敏症ではないか、と疑われることがあるので注意を要する。

8. 診断

1) Silver hair を伴わない白皮症

典型的な症例では眼皮膚白皮症の診断は容易である。出血傾向の有無について詳細に病歴を聴取する。

OCA1~7 (OCA5型を除く),あるいはHPS1~9の分類は遺伝子検査による。

2) Silver hair を示す白皮症

Silver hairを示す患者は下記アルゴリズム(図1)に従って診断する。ただし、先に述べたように、白皮症の症状については典型的な症状を呈さず、露出部に色素増強をきたす。このような状態について、邦文の論文では「部分的白皮症」と記載されていることが多い。「部分的白皮症」という言葉は不明確であるので使用しない方がよい。「露出部に色素増強をともなった白皮症」と具体的に記載することを推奨する。

9. 検査

眼皮膚白皮症を疑った場合、まずは眼底検査を行い、白皮眼底の所見の有無を精査する。軽症の眼皮膚白皮症患者においては、しばしば皮膚や頭髮、虹彩の色だけでは診断が難しい場合がある。そのような症例においても、眼底所見は重要な診断根拠となりうる。

HPSを疑う場合は、血液凝固系の精査が必要とな

る。出血時間は手技による誤差が大きく、有用性に欠けることが多い。HPSにおける出血傾向は、血小板機能異常による二次凝集の抑制によるので、詳細な血小板機能検査を行うことが必要である。また、汎血球減少を伴う症例においては骨髄検査が必要なこともある。さらに、中高年以降の患者においては、間質性肺炎を念頭に置いた胸部CTを含めた呼吸器の精査、および肉芽腫性大腸炎を念頭に置いた消化管の精査が必要となる。

Silver hair syndromeの患者では、毛髪を顕微鏡で観察することで、粗なメラニン顆粒が確認できる。CHSを疑う場合は、白血球スミア塗抹標本を油浸レンズで観察し、巨大顆粒の存在を確認する。

今回行ったアンケート調査の結果から、遺伝子検査を行っていない施設が半数以上を占めており、遺伝子検査を行っている施設は少なかった。このことは、遺伝子検査を行わないと正確な診断ができない場合もあるため、診断が確定していない患者が多く存在している可能性を示唆している(図2)。

現在、国内では山形大学医学部皮膚科で眼皮膚白皮

図1 Silver hair syndromeの診断アルゴリズム

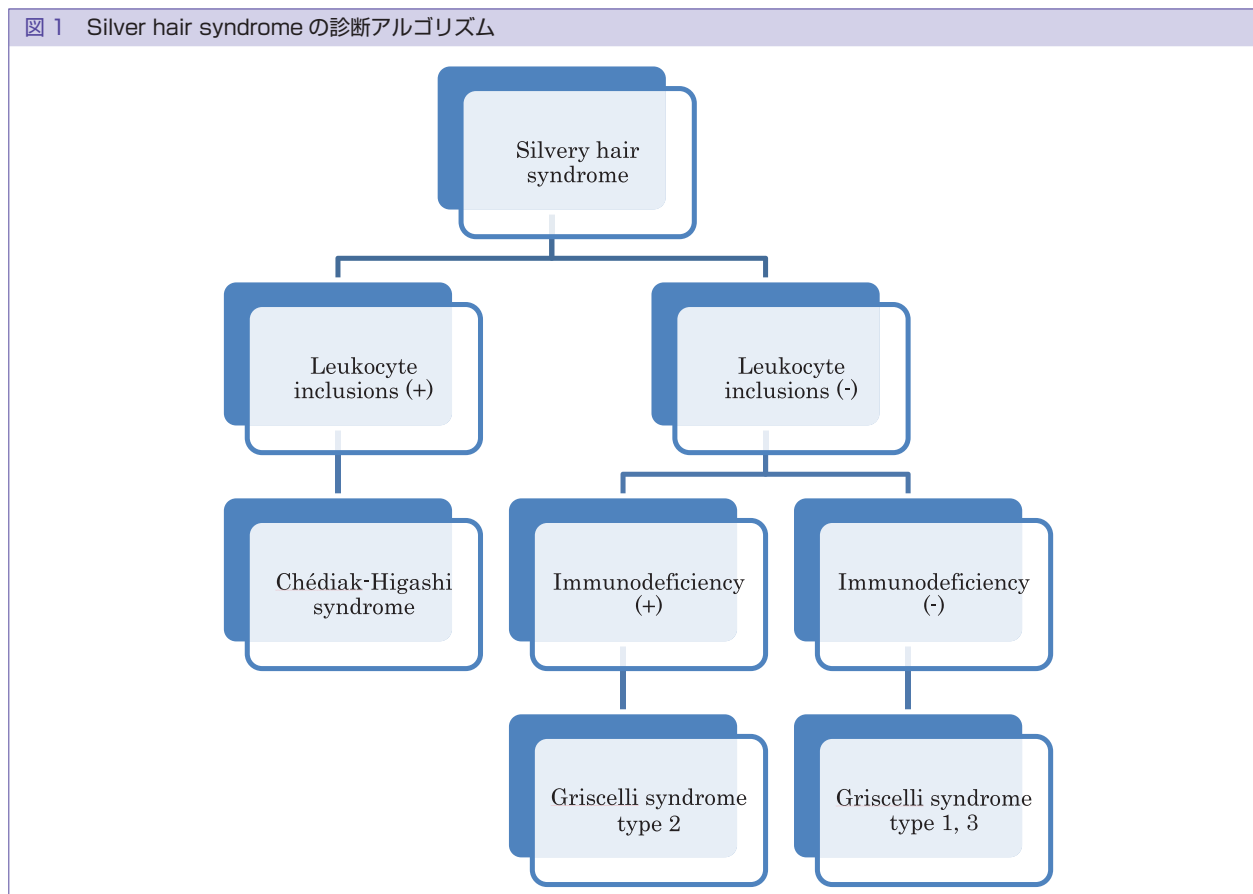
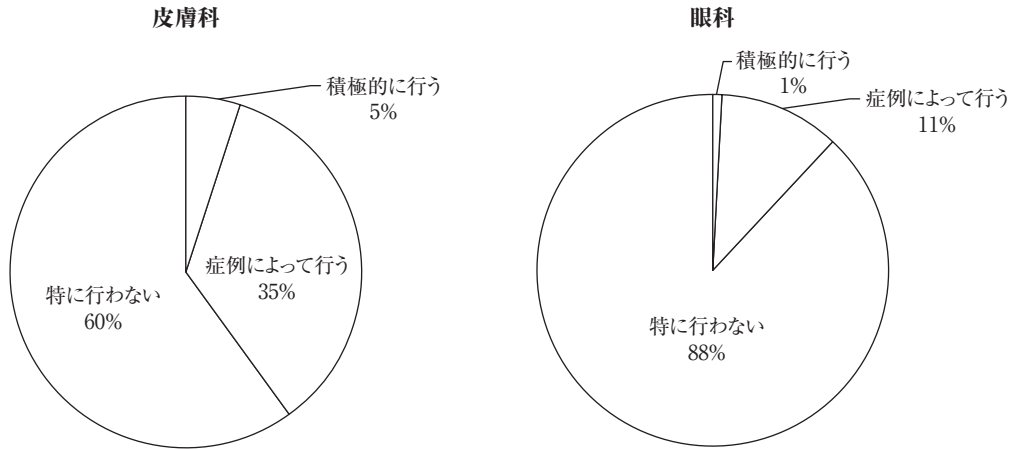
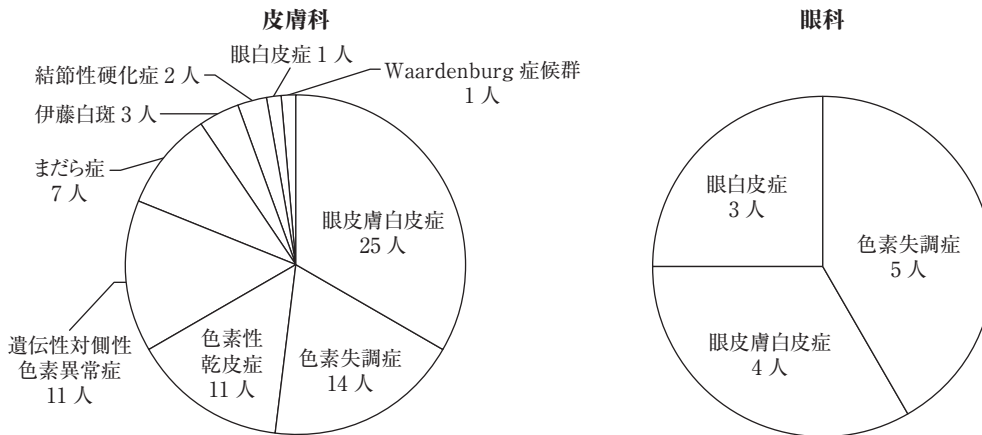


図2 本邦における白斑を呈する先天性疾患に関するアンケート結果

(1) 先天性色素異常症や白皮症の遺伝子検査を行っているか。



(2) 過去5年間に染色体検査あるいは遺伝子検査を行った疾患



症の遺伝子検査を行っている。OCA1~7 (5型を除く), HPS1, 3, 4について行っているが、あくまでも研究の一環として外部からの遺伝子診断の依頼に対応している。遺伝子変異が同定できなかった患者について、エクソーム解析を限定的に行っている。次世代シーケンサーの登場によって、現在の個々の遺伝子を調べる方法から、原因遺伝子が明らかでないメンデル遺伝病の遺伝子診断を一度に網羅的に解析することが可能になってきており、近い将来、遺伝子診断のための大きなシステム変更が予想される。

また、疾患特異的な治療が行われていない現状を理由に、遺伝子検査を勧めない医師や進んで受けない患者がいる。しかし、遺伝子検査については、遺伝カウンセラーないし臨床遺伝専門医による適切なカウンセリングを前提とした検査が望まれる。一人一人の遺伝子検査の積み重ねによって色素異常症全体の理解が深

まり、将来的にはタイプ特異的な治療が開発される基礎データの一つとなることは強調されてよい。

10. 生活指導

アンケート調査の結果からは、多くの皮膚科で遮光指導やサンスクリーン剤の使用、サングラスの使用、カモフラージュメイク、紫外線についての説明を行い、皮膚癌の早期発見や早期治療を行っていることが示された。眼科では、多くの施設で遮光眼鏡、各種コンタクトレンズ、サングラスを使用し、屈折異常の矯正、弱視訓練、視覚支援学校の斡旋などを行っていた。具体的な生活指導について概説する。

(1) 紫外線防御

眼皮膚白皮症患者にはメラニンが無い、あるいは極端に少なくなっているため、紫外線発癌に伴った皮

皮膚癌の発症のリスクが高いと考えられる。実際、アフリカの白皮症患者では、21歳以上では90%以上の患者で日光角化症を罹患しており、30歳以上の34%に皮膚癌を発症していた¹⁾。アフリカでは、サンスクリーンを外用するという習慣がほとんど無く、また幼少時より屋外での長時間の日光暴露にさらされていることが多く、さらに皮膚科専門医へのアクセスが不良であるという特殊な事情がある¹⁾。日本における眼皮膚白皮症患者の皮膚扁平上皮癌、あるいは基底細胞癌の報告数は10症例にとどまっている²⁾。

眼皮膚白皮症の悪性黒色腫については、白人では悪性黒色腫の発症に紫外線が関与しているとされているが、世界的に眼皮膚白皮症患者の悪性黒色腫の発症はきわめてまれであるとされてきた (Levine EA, 1992)³⁾。しかしながら、日本の眼皮膚白皮症患者での悪性黒色腫発症の報告は11例となっており²⁾、日本人での悪性黒色腫はもともと比較的稀であることを考慮すると、注目すべき数字であると考えられる。11症例中、無色素性悪性黒色腫は7症例であった。また nodular melanoma が7症例であり、日本人に多くみられる acral lentiginous melanoma はみられなかった。

①サンスクリーンの外用

眼皮膚白皮症には、メラニンが全くないタイプとある程度のメラニンがあるタイプがあり、画一的な紫外線防御対策は不合理である。理論的にはMED（最少紅斑量）以下の紫外線量の照射にして、頻繁に日焼けをおこすようなことがなければ、屋外活動も問題はない。個人のメラニン量、紫外線の強さを考慮して、日焼けを起こさない程度にサンスクリーンを外用すれば、屋外活動も十分に楽しむことが出来る。サンスクリーンはSPF30以上のものの使用を勧める。耳介上面、口唇、上腕背側、下肢背側などは、塗り忘れることが多い部位である。外用するときは、塗る場所の順番を決めて、塗り忘れがないようにする。また、塗りムラを避けるため、規定量を2回に分けて塗布する事が薦められている。自転車に乗る人は、腰部にも外用する。紫外線吸収剤（有機系素材）は光アレルギーを起こしうるので、同剤を含むサンスクリーンは光接触皮膚炎を生じることがある。一方、紫外線散乱剤（酸化亜鉛や酸化チタンなど）（無機系素材）は光アレルギー反応を起こしにくいとされている。無機系素材のナノ粒子の皮膚への吸収については、成人で正常なバリア機能を有する皮膚からは吸収されないとされている。乳児のような皮膚のバリア機能が十分でない皮膚

におけるサンスクリーン剤の経皮吸収による全身への影響については、科学的には検証されていないが、乳児期の高度の日焼けは皮膚癌の重要なリスク因子である事を考えると、白皮症において、乳児期の適切なサンスクリーンの使用は必須である。しかし、サンスクリーンのみに遮光を頼ることは得策ではなく、いずれにしても、他の遮光方法を組み合わせる事により白皮症の乳児に直射日光をあてることは避けたい。

②日光暴露に注意する

紫外線は午前10時より午後2時までが一番強いので、できれば午前の早い時間か夕方に屋外での活動を行うよう計画する。さらに紫外線の強さは、緯度、季節、高度、天候により大きく左右される。屋外では紫外線は上からのみとは限らず、コンクリートは紫外線の10%を、砂は25%を反射させ、新雪は70~90%を反射するので、鼻の下や顎部など普通日焼けしない部分に日焼けを引き起こす可能性がある。このような特殊な環境下での野外活動の際には、反射した紫外線も考慮した紫外線防御が必要である。

③服装と帽子

白いTシャツなどは紫外線をかなり通してしまうので、夏の服装については注意が必要である。色のついた衣服で、織り目がつまったものは紫外線防御能が高いが、夏の暑いときは熱中症の発症にも留意がいる。つばの広い帽子（とくに全周性に、耳周り、後頭部まで日陰を作るようなつばの広い帽子）は、紫外線防御に有用であるので特に勧められる。

(2) 皮膚癌検診受診指導

眼皮膚白皮症患者は、長年の紫外線照射により日光角化症を生じやすい。日光角化症は皮膚の扁平上皮癌へと移行していく可能性があるため、成人以降も定期的に皮膚科専門医を受診させるように指導する。とくに、少しかさかさした赤い斑点が数カ月以上続くような場合には、専門医を受診するように指導する。また、眼皮膚白皮症患者の悪性黒色腫は無色素性となることが報告されている²⁾。無色素性悪性黒色腫の診断はきわめて高度な専門的知識と経験を要するものであるため、中高年の白皮症患者は皮膚科専門医による、定期的な皮膚癌検診が必須である。

文献

- 1) Lookingbill DP, Lookingbill GL, Leppard B: Actinic

damage and skin-cancer in albinos in Northern Tanzania—Findings in 164 patients enrolled in outreach skin care problem, *J Am Acad Dermatol*, 1995; 32: 653–658.

- 2) 安水真規子, 深井和吉, 鶴田大輔ほか: 白皮症の生活指導—遺伝子診断を行ったOCA1Aの症例を経験して, 皮膚の科学, 2013; 12: 353.
- 3) Levine EA, Ronan SG, Shirali SS, Das Gupta TK: Malignant melanoma in a child with oculocutaneous albinism. *J Surg Oncol*, 1992; 51: 138–142.

11. 治療に関する Clinical Question

Clinical Question 1 : NitisinoneはOCA1Bの白皮症の色素再生に有効か?

推奨文 : Nitisinone はマウス実験で色素再生があるとの報告があり, 現在アメリカ合衆国で, ヒトでの有効性の検討中であるが, 現時点では日本で未承認であり, まず当該患者の把握の段階である.

推奨度 : C2

Nitisinone は FDA が承認したチロシン代謝抑制剤であり, 遺伝性高チロシン血症 1 型の治療薬として使用されている. これはチロシン代謝を抑制することにより, チロシン代謝産物の生成を抑制し, その代謝産物による肝臓への中毒性変化を抑制し, 遺伝性チロシン血症の肝臓病変を改善させる働きをもっている. この薬剤は結果として, 血液中のチロシン濃度を上昇させることになるので, チロシナーゼ活性が部分的に残存しているOCA1Bでは, 色素の産生が回復することが期待され, 実際にOCA1Bのモデルマウスでは体毛および光彩の色素再生がみとめられている¹⁾. 今後, ヒトでの応用が期待されている. この薬剤は, 日本では患者が 1 例のみであるという理由から承認申請を目指した開発は断念されている²⁾. 日本人においてOCA1Bがどのくらい存在しているのかは不明である. この点については今後詳細に検討すべき課題である.

文献

- 1) Onojafe IF, Adams DR, Simeonov DR, et al: Nitisinone improves eye and skin pigmentation defects in a mouse model of oculocutaneous albinism, *J Clin Invest*, 2011; 10: 3914–3923.
- 2) 厚生労働省: 未承認薬使用問題検討会議第8回資料: ワーキンググループ検討結果報告書 (医薬品名ニチシノン) <http://www.mhlw.go.jp/shingi/2006/04/s0427-4.html>

Clinical Question 2 : Hermansky-Pudlak syndromeの肺線維症にpirfenidoneは有効か?

推奨文 : Hermansky-Pudlak syndrome の肺線維症にpirfenidone治療を行ってもよいが, その臨床効果は十分に証明されていない.

推奨度 : C2

pirfenidone はもともと 1970 年代に抗炎症作用があるとして報告されていた化合物であったが, 1990 年代になってコラーゲン合成抑制による抗線維化作用があることが明らかとなり肺線維症に対して臨床試験が行われ, 日本では 2008 年 10 月に「特発性肺線維症」に対して承認されている¹⁾. 副作用として光線過敏症が半数以上にみられる. また紫外線発癌を促す可能性が指摘されており, 十分な紫外線対策が必要である. 2002 年のプエルトリコの 21 症例 (HPS1) での RCT 報告では, 呼吸機能の増悪を有意に抑制することが観察され, 呼吸機能が十分に残存している患者では, 肺線維症の進展を遅くする働きがあると結論した²⁾. しかしその後に行われた RCT 研究では有効性は認められなかった³⁾. すなわち 35 人の Hermansky-Pudlak syndrome 1 型の肺線維症患者について, 4 年間の臨床研究を行った. 23 例がpirfenidoneを, 12 例がplaceboを投与された. 4 症例が脱落し, 3 人が死亡した. 10 例に消化器系の副作用が見られた. 30 症例の中間解析によりこの薬剤は無効と判断された.

文献

- 1) Antoniu SA: Pirfenidone for the treatment of idiopathic pulmonary fibrosis, *Expert Opin Investig Drugs*, 2006; 15: 823–828.
- 2) Gahl WA, Brantly M, Troendle J, et al: Effect of pirfenidone on the pulmonary fibrosis of Hermansky-Pudlak syndrome, *Mol Genet Metab*, 2002; 76: 234–242.
- 3) O'Brien K, Troendle J, Gochoico BR, et al: Pirfenidone for the treatment of Hermansky-Pudlak syndrome pulmonary fibrosis, *Mol Genet Metab*, 2011; 103: 128–134.

Clinical Question 3 : Hermansky-Pudlak syndromeの重篤な消化器症状にinfiximabは有効か?

推奨文 : Hermansky-Pudlak syndrome の重篤な消化器症状にinfiximabを使用してもよい.

推奨度 : C1~C2

HPS の合併症として, クローン病に類似した大腸の

肉芽種性病変がしばしば報告されている。このクローン病様の病変は、ステロイドや抗生物質に抵抗性であることが多く、大腸切除を余儀なくされることが多い。近年、このような病態に対して infliximab が著効するという症例報告がみられている^{1)~5)}。HPS の症例が少ないので大規模なリサーチは行われていないが、いずれの報告でも短期間に著明な効果があるので積極的に推奨できる。しかしながら、症例報告のみのエビデンスレベル V と低いものにとどまっているので、推奨度は C1~C2 とした。

文献

- 1) Felipez LM, Gokhale R, Guandalini S: Hermansky-Pudlak syndrome: severe colitis and good response to infliximab, *J Pediatr Gastroenterol Nutr*, 2010; 51: 665-667.
- 2) Kouklakis G, Efremidou EI, Papageorgiou MS, Pavlidou E, Manolas KJ, Liratzopoulos N: Complicated Crohn's-like colitis, associated with Hermansky-Pudlak syndrome, treated with Infliximab: a case report and brief review of the literature, *J Med Case Rep*, 2007; 1: 176.
- 3) Erzin Y, Cosgun S, Dobrucali A, Tasyurekli M, Erdamar S, Tuncer M: Complicated granulomatous colitis in a patient with Hermansky-Pudlak syndrome, successfully treated with infliximab, *Acta Gastroenterol Belg*, 2006; 69: 213-216.
- 4) Grucela AL, Patel P, Goldstein E, Palmon R, Sachar DB, Steinhagen RM: Granulomatous enterocolitis associated with Hermansky-Pudlak syndrome, *Am J Gastroenterol*, 2006; 101: 2090-2095.
- 5) de Leusse A, Dupuy E, Huizing M, et al: Ileal Crohn's disease in a woman with Hermansky-Pudlak syndrome, *Gastroenterol Clin Biol*, 2006; 30: 621-624.

Clinical Question 4 : Chédiak-Higashi syndrome の免疫不全に対して骨髄移植は有効か？

推奨文 : Chédiak-Higashi syndrome の免疫不全に骨髄移植を行ってもよい。

推奨度 : C1~C2

CHS は免疫不全により幼児期に死亡する症例が多い。この免疫不全は白血球の機能不全によるものであり、薬剤では修復が困難である。この免疫不全は骨髄移植によってのみ回避され¹⁾、日本でも十数例の症例報告がある²⁾。すべて症例報告であるので、エビデンスレベルは V となり、推奨度は C1~C2 とするが、HLA がマッチする兄弟がある場合は、特に積極的に推奨できる。非血縁者ドナーからの骨髄移植もおこなわれており、CHS という病気の生命予後は一般に不良であるか

ら、骨髄移植を早期から考慮に入れることは推奨されてよい。

文献

- 1) Eapen M, DeLaat CA, Baker KS, et al: Hematopoietic cell transplantation for Chediak-Higashi syndrome, *Bone Marrow Transplant*, 2007; 39: 411-415.
- 2) 宮前多佳子, 井崎桜子, 生田孝一郎, 横田俊平, 山中 寿: Chediak-Higashi 症候群の血球貪食性リンパ組織球症としての臨床像, *日本臨床免疫学会会誌*, 2013; 36: 226-232.

Clinical Question 5 : Chédiak-Higashi syndrome の accelerated phase にリツキシマブとシクロスポリン治療は有効か？

推奨文 : Chédiak-Higashi syndrome の EB ウイルス関連 accelerated phase にリツキシマブとシクロスポリン治療は試してよい。

推奨度 : C1~C2

EB ウイルス感染をきっかけとした CHS 患者の accelerated phase に対して、リツキシマブとシクロスポリンの併用治療が有効であったとする一例報告がある¹⁾。CHS はきわめて稀な疾患であるので、コントロールスタディは行われることはまず不可能で、一例の症例報告のみであり、エビデンスレベルは低いが、CHS の急性増悪はきわめて重篤な状態であり、他の治療に抵抗することが多いので、啓発を兼ねて記載する。

文献

- 1) Ogimi C, Tanaka R, Arai T, Kikuchi A, Hanada R, Oh-Ishi T: Rituximab and cyclosporine therapy for accelerated phase Chediak-Higashi syndrome, *Pediatr Blood Cancer*, 2011; 57: 677-680.

Clinical Question 6 : Griscelli syndrome type2 に hematopoietic stem cell transplantation は有効か？

推奨文 : Griscelli syndrome type2 に hematopoietic stem cell transplantation は試みられてよい。

推奨度 : C1~C2

Griscelli syndrome type 2 は、CHS と同様に急性増悪による hemophagocytic lymphohistiocytosis の状態となる。この状態に対して hematopoietic stem cell transplantation が行われてきている^{1)~7)}。症例報告の蓄積のみであるので、エビデンスレベルは低いものの、

治療効果は劇的で長期生存が可能となる。

文献

- 1) Hamidieh AA, Pourpak Z, Yari K, et al: Hematopoietic stem cell transplantation with a reduced-intensity conditioning regimen in pediatric patients with Griscelli syndrome type 2, *Pediatr Transplant*, 2013; 17: 487-491.
- 2) Al-Ahmari A, Al-Ghonaum A, Al-Mansoori M, et al: Hematopoietic SCT in children with Griscelli syndrome: a single-center experience, *Bone Marrow Transplant*, 2010; 45: 1294-1299.
- 3) Amayiri N, Al-Zaben A, Ghatasheh L, Frangoul H, Hussein AA: Hematopoietic stem cell transplantation for children with primary immunodeficiency diseases: single center experience in Jordan, *Pediatr Transplant*, 2013; 17: 394-402.
- 4) Born AP, Müller K, Marquart HV, Heilmann C, Schejbel L, Vissing J: Myositis in Griscelli syndrome type 2 treated with hematopoietic cell transplantation, *Neuromuscul Disord*, 2010; 20: 136-138.
- 5) Pachlopnik Schmid J, Moshous D, et al: Hematopoietic stem cell transplantation in Griscelli syndrome type 2: a single-center report on 10 patients, *Blood*, 2009; 114: 211-218.
- 6) Rossi A, Borroni RG, Carrozzo AM, et al: Griscelli syndrome type 2: long-term follow-up after unrelated donor bone marrow transplantation, *Dermatology*, 2009; 218: 376-379.
- 7) Trottestam H, Beutel K, Meeths M, et al: Treatment of the X-linked lymphoproliferative, Griscelli and Chédiak-Higashi syndromes by HLH directed therapy, *Pediatr Blood Cancer*, 2009; 52: 268-272.

12. 眼科的側面

1) 眼白皮症の分類

白皮症の症状が眼に限局している型である。メラノソームの成熟過程の異常による。表現型の違いにより、Nettleship-Falls型とForsius-Eriksson型の2つの型がある。いずれも遺伝形式はX連鎖性遺伝である。

① Nettleship-Falls型 (OA1 Xp22.3-22.2)

眼組織(虹彩および眼底)に限局した低色素, 眼振, 視力低下, 黄斑低形成を認める。網膜電図は正常所見である。原因遺伝子はGPR143 (Xp22.3-22.2) であることが明らかにされており, 日本人では5万人に1人の頻度と報告されている¹⁾。

② Forsius-Eriksson型 (不明)

眼底所見や視力低下, 眼振はNettleship-Falls型に類似するが, 女性の保因者の眼底は正常である。網膜電

図は不完全先天停止性夜盲と類似の所見を呈する。原因遺伝子は明らかにされていない。

2) 白皮症における眼科所見

眼底: 色素上皮細胞層のメラニン色素が欠乏しており, 脈絡膜血管が透見される²⁾。黄斑低形成を伴うことが多く, OCT (Optical coherent tomography) 上では菲薄化した網膜や中心窩の欠損を認める³⁾。

虹彩低色素: 全体が白くなる以外に, 一部が白くなる, または青, 緑, 茶色などに見えることがある。細隙灯顕微鏡で見ると, 瞳孔からあてた光が眼底で反射し, 水晶体の陰影が虹彩に映る。虹彩色素が少ないとこの水晶体の形状をはっきりとみることができる。これを虹彩色素透過性という。虹彩色素透過性の程度や, 黄斑部の色素の程度は視力と相関しているが, 最も強い相関があるのは, OCTで観察した黄斑の形状である³⁾。

3) 眼科的症状

症状は, 遺伝子型によって異なるが, OCA2とOCA4は臨床的に類似しているため, 主にOCA1およびOCA2について述べる。

(1) 視力不良

1型 (OCA1) は0.1以下 (20/200-20/400), 2型 (OCA2) や4型 (OCA4) ではやや軽く, 視力は通常0.1~0.3 (20/60-20/150) 程度であるとされる⁴⁾。

① 屈折異常 (遠視>5.00D, 近視>2.00D, 乱視>2.00Dとする)

OCA1 (A, B, MP, TS) およびOCA2について検討した結果によると, 全ての型で乱視が多く (53%), 型別にみるとOCA1Aにおいて強度遠視が43.3%と他の型に比べて多い。弱い屈折異常 (遠視<5.00D, 近視<2.00D, 乱視<2.00D) でみると, 乱視 (95.4%), 遠視 (82.5%), 近視 (17.4%)⁵⁾の順で多い。

② 眼振

振子様眼振*が一般的である。OCA1では, 9割以上, OCA2では8割で認める。生後6~8週より出現。最初は, 遅く振幅の大きい眼振だが, 振幅は成長とともに減少する。成人や年長児では, 潜伏眼振**として認められる場合もある。振幅の少ない位置や静止位***で固視するための頭位異常を呈する。

*: 振り子様眼振とは, 急速相と緩徐相をもたず行きと帰りがほぼ同じ速度の眼振で, それに対して衝動性眼振ははっきりとした急速相と緩徐相を持つ。

**：潜伏眼振は、両眼をあけているときには、眼振が見られず、片眼を閉じたときのみ現れる眼振をさす。視力検査を片眼ずつ行うと不良だが両眼開放視力をはかると実際に生活しているときの視力を評価できる

***静止位：眼振の揺れがもっとも小さくなる眼の向きで、この位置で見ているときに最も良い視力が得られる。

③斜視

Merrill KSらによると、99.6%にKappa角異常が認められる。すなわち、内斜視を見逃したり、外斜視を過大評価しやすい。そのため斜視の診断には、プリズム交代遮閉試験が有用である⁶⁾。

斜視の頻度は、53%⁷⁾～95%と高頻度にみられる。また、その原因は、大脳皮質、脳梁、視交叉での神経線維の交叉異常と考えられ良好な立体視は得られない⁸⁾。

④羞明

虹彩色素が少ないために、正常人よりも強い光が網膜に到達し、羞明を訴える。

4) 対応及び治療

①矯正眼鏡の装用

多くの白皮症患者は屈折異常を伴う。眼鏡による屈折矯正は弱視治療として重要である(表3)²⁾。

眼鏡の有用性：3～14歳の患者に対して遠視、近視、乱視矯正眼鏡を使用した場合、両眼近見視力は眼鏡無しの場合0.49であったのに対し、眼鏡装用時は0.70と

改善、頭位異常も改善した⁹⁾。健常児に比べると劣るが、積極的に眼鏡処方を検討すべきである。

②斜視、眼振に対して、外科的治療を行う。

眼振手術：眼振が最も減弱する位置が極端に正面からずれるために、顔を回して物を見る場合が対象である。また、眼振そのものを弱めるための外眼筋手術も考案されており、手術を受けた患者で頭位異常は有意に改善し、半数以上で両眼のlogMAR視力が0.1以上改善した¹⁰⁾。

斜視手術：内斜視、外斜視など認める場合、通常の斜視手術同様にを行う。両眼視機能は不良なため、斜視手術の目的は整容的改善をえることであるが、学校生活や社会生活の質を高めることとなる。

③遮光眼鏡(注)

羞明が強いため、早期に室内外における遮光眼鏡を選ぶ。屋外では、サイドシールドつきの遮光眼鏡が有用である。

(注) 遮光眼鏡とはまぶしさの原因となる短波長光線を選択的にブロックして、他の光を通すようにした特殊カラーフィルターレンズである。白皮症患者では補装具として公的な補助を受けることができる。

5) 生活指導

①ロービジョンケア

特に生後2カ月～2歳までは視覚刺激に対する感受性が高いため、早期から屈折矯正、弱視訓練を行うことは有意義である。ロービジョンケアの開始も積極的に検討する。また、皮膚と同様に眼に対する光障害の防御を徹底することが大切である。視覚支援学校では、0歳児より個別相談を行っていることが多く、こうした機関と連携をとり早期支援を開始する。

就学前(3～6歳)では、就学に向けて視機能評価を行い、読み書きや歩行の練習を開始する。その際、光学的視覚補助具(ルーペ各種、単眼鏡など)、非光学的視覚補助具(照明器具、書見台、拡大本、罫プレートなど)などの補助具の使用も有用である。こうした補助具については、個々の患児ごとに調整することが望ましい。学校保健法では、両眼の矯正視力が0.3未満であれば教育上特別な配慮を要する児童とし、0.1以上0.3未満は弱視学級、0.1未満は盲学校での教育を基準としていた。これは、あくまで目安であり、個々の小児に応じた教育的措置がとられている。特別支援教育体制のもと、視覚支援学校や弱視学級の支援のもと普

表3 Guidelines for prescribing glasses in young children with albinism^{a34}

Children 6 months to 2 yr of age	
Myopia	>3.50 D
Hyperopia	>3.00 D
Astigmatism	>3.00 D
Children older than 2 yr	
Myopia	>2.50 D
Hyperopia	>2.00 D
Astigmatism	>2.00 D

^aRefraction is made after cycloplegia appropriate for age. Please note that these are minimal guidelines for glasses for refractive error meeting the above criteria in at least one eye, and that, in some cases, glasses may be prescribed for a lesser amount of ametropia.

表 4 問い合わせ内容と対応期間¹⁾

問い合わせ内容	問い合わせ機関
視覚障害乳幼児の支援について	視覚支援学校教育相談 一部のリハビリテーション機関
障害のある子供への療育・福祉などについて	市町村担当部課
視覚支援学校への就学や教育について	視覚支援学校 都道府県教育委員会 都道府県教育センター
小学校/中学校の通常学級での支援について	市町村教育委員会 市町村教育センター
幼稚園・保育園	視覚支援学校幼稚部 市町村担当部課
義務教育段階以降の支援について	視覚支援学校 成人の支援に準ずる施設（リハビリテーション機関など）

通学級へ就学する場合もある。居住地域の視覚支援学校や教育機関に相談して連携体制をとることが大切である。

就学後（7歳～）は、教育機関と連携をとりながら、年齢に応じて席の配慮や必要となる補助具を選定する。

文献

- King RA, et al: Albinism: Scriver CR, et al. eds. The metabolic and molecular basis of inherited disease. New York: McGraw-Hill, 1995; 4353-4392.
- Summers CG: Albinism: classification, Clinical Characteristics, and Recent Findings, *Optom Vis Sci*, 2009; 86: 659-662.
- Seo JH, Yu YS, Kim JH, Choung HK, Heo JW, Kim SJ: Correlation of visual acuity with foveal hypoplasia grading by optical coherence tomography in albinism, *Ophthalmology*, 2007; 114: 1547-1551.
- Summers CG: Vision in albinism, *Trans Am Ophthalmol Soc*, 1996; 94: 1095-1155.
- Yahalom C, Tzur V, Blumenfeld A, et al: Refractive profile in oculocutaneous albinism and its correlation with final visual outcome, *Br J Ophthalmol*, 2012; 96: 537-539.
- Merrill KS, Lavoie JD, King RA, Summers CG: Positive angle kappa in albinism, *J AAPOS*, 2004; 8: 237-239.
- Brodsky MC, Fray KJ: The prevalence of strabismus in congenital nystagmus: the influence of anterior visual pathway disease, *JAAPOS*, 1997; 1: 16-19.
- Drager UC: Albinism and visual pathways, *N Engl J med*, 1986; 314: 1636-1638.
- Anderson J, Lavoie J, Merrill K, King RA, Summers CG: Efficacy of spectacles in persons with albinism, *J AAPOS*, 2004; 8: 515-520.
- Hertle RW, Anninger W, Yang D, Shatnawi R, Hill VM: Effects of extraocular muscle surgery on 15 patients with oculocutaneous albinism (OCA) and infantile nystagmus syndrome (INS), *Am J Ophthalmol*, 2004; 138: 978-987.
- 新井千賀子：小児のロービジョンア2) 養育者への支援, 樋田哲夫：眼科プラクティス, 14. 1版. 東京, 文光堂：2007；127.

6) 眼科領域クリニカル・クエスション

Clinical Question 7：白皮症患者の視力回復を目的に prosthetic iris implantation は有効か？

推奨文：白皮症患者の視力回復を目的に prosthetic iris implantation 治療はまだ確立された治療法ではないので、すすめられない。

推奨度：D

虹彩付き眼内レンズは、ヨーロッパでは使用されている¹⁾が、我が国ではまだ認可されておらず医師個人の責任で使用されているのみである。

文献

- Karatzas EC, Burk SE, Snyder ME, Osher RH: Outcomes of prosthetic iris implantation in patients with albinism, *J Cataract Refract Surg*, 2007; 33: 1763-1769.

Clinical Question 8：白皮症患者の羞明予防のためにカラーコンタクトレンズを装着することは有効か？

推奨文：白皮症患者の羞明予防にカラーコンタクトレンズを装着してもよい。

推奨度：C1～C2

コンタクトレンズは眼振患者の視機能改善に効果的である¹⁾。羞明予防のためには、サングラスの装用が推奨される。虹彩付レンズとして販売されている着色コンタクトレンズ（瞳孔は透明）は羞明を軽減させるとともに、整容的に満足させる効果があるため眼科医の指導のもとに使用してよい。これはおしゃれ用カラーコンタクトレンズとは異なるものである。

文献

- Phillips AJ: A prosthetic contact lens in the treatment of

ocular manifestations of albinism, *Clin Exp Optomet*, 1989; 72: 32-34.

謝辞：本ガイドライン作成に際して日本小児眼科学会理事の方々には貴重なご意見をいただきました。深謝いたします。日本小児眼科学会理事：東 範行氏（国立成育医療研究センター眼科），木内良明氏（広島大学医学部眼科），日下俊次氏（近畿大学医学部堺病院眼科），黒坂大次郎氏（岩手医科大学眼科），澤口昭一氏（琉球大学医学部眼科），白井正一郎氏（豊橋市民病院眼科），杉山能子氏（金沢大学医学部眼科），鈴木茂伸氏（国立がん研究センター中央病院眼腫瘍科），外園千恵氏（京都府立医科大学眼科），田淵昭

雄氏（川崎医療福祉大学感覚矯正学科），仁科幸子氏（国立成育医療研究センター眼科），野村耕治氏（兵庫県立こども病院眼科），林 英之氏（福岡大学医学部眼科），福下公子氏（烏山眼科医院），不二門尚氏（大阪大学医学部眼科），八子恵子氏（北福島医療センター眼科），横山 連氏（大阪市立総合医療センター小児眼科），羅 錦營氏（羅眼科）。

本研究は平成25年度厚生労働省研究費補助金（難治性疾患克服研究事業）（研究課題：特発性発汗異常症・色素異常症の病態解析と新規治療薬開発に向けた戦略的研究，H24-難治等（難）一般-039）による研究費によって行われたものである。