

硬化性萎縮性苔癬 診断基準・重症度分類・診療ガイドライン

硬化性萎縮性苔癬 診断基準・重症度分類・診療ガイドライン委員会

長谷川稔¹ 石川 治² 浅野善英³ 佐藤伸一⁴ 神人正寿⁵ 竹原和彦⁶
藤本 学⁷ 山本俊幸⁸ 尹 浩信⁹

1. 診断基準

硬化性萎縮性苔癬の診断基準

- 境界明瞭な萎縮を伴う白色硬化性局面がある。
- 病理組織学的に、過角化、表皮の萎縮、液状変性、真皮内の浮腫、リンパ球浸潤、膠原線維の硝子様均質化（透明帯）などの所見がみられる。

上記の1と2を満たせば硬化性萎縮性苔癬と診断。

ただし、以下の疾患を除外する：限局性強皮症、慢性湿疹、尋常性白斑、扁平苔癬

2. 重症度分類

硬化性萎縮性苔癬の重症度分類

- ・病変による機能障害あり 2点
 - ・皮疹が多発するもの 1点
 - ・皮疹が拡大するもの 1点
- 点数を合計して2点以上は重症

3. 診療ガイドライン

硬化性萎縮性苔癬 (lichen sclerosus et atrophicus ; LSA)

CQ1. 他の病名で呼ばれることはあるか？

推奨文：硬化性苔癬 (lichen sclerosus) と呼ばれることが多くなっている。

推奨度：なし

解説：本疾患は、皮膚科領域では Hallopeau によっ

て1887年に「lichen sclerosus et atrophicus ; LSA」として初めて報告された。泌尿器科領域で男性の外陰部に生じたものは「balanitis xerotica obliterans」¹⁾、婦人科領域で女性の外陰部にみられるものは「kraurosis vulvae」²⁾や「hypoplastic dystrophy」³⁾などと呼ばれ、現在でもLSAと同義として使用される。また、必ずしも萎縮性でなく、肥厚した症例もみられることから、1976年にFriedrichらは、lichen sclerosus et atrophicusからlichen sclerosusへの病名の変更を提唱した⁴⁾。その後、国際的にはこの病名が最も使用されるようになってきている。これに伴い、本邦でも近年は硬化性萎縮性苔癬と呼ばれることも多いが、本研究班では硬化性萎縮性苔癬の病名が以前より使用されており、この病名を使用する。

CQ2. 診断にどのような臨床所見が有用か？

推奨文：性別、発症年齢、部位により臨床症状に多少違いがあるが、圧倒的に女性の外陰部に多い。象牙色の丘疹や局面を呈する。他疾患と鑑別する決定的な所見に乏しいが、女性の外陰部の場合は、そう痒や痛みを伴う刺激感、外観上の角化性変化を診断の参考にすることを提案する。

推奨度：2D

解説：ほとんどの症例で外陰部に生じるが、外陰部外の症例も存在する。359症例のLSAの検討で、男女

- 1) 福井大学医学部感覚運動医学講座皮膚科学教授
- 2) 群馬大学大学院医学系研究科皮膚科学教授
- 3) 東京大学医学部附属病院皮膚科准教授
- 4) 東京大学医学部附属病院皮膚科教授
- 5) 熊本大学大学院生命科学研究部皮膚病態治療再建学准教授
- 6) 金沢大学医薬保健研究域医学系皮膚分子病態学教授
- 7) 筑波大学医学医療系皮膚科教授
- 8) 福島県立医科大学医学部皮膚科教授
- 9) 熊本大学大学院生命科学研究部皮膚病態治療再建学教授

表1 新 Minds 推奨グレード

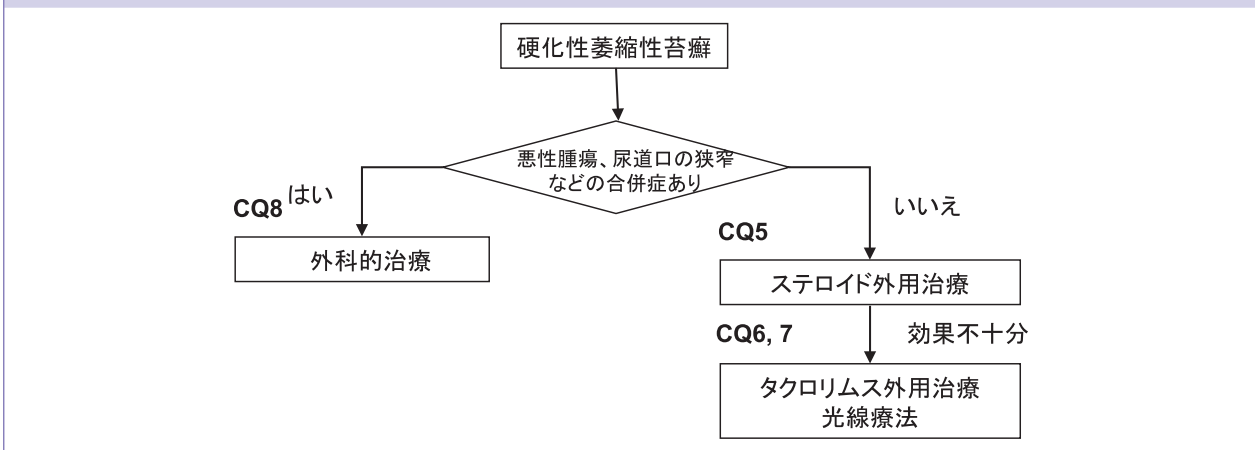
推奨の強さの提示について	
推奨グレード	
1	強く推奨する
2	提案する
なし	決められない場合
エビデンスのレベル分類	
A	効果の推定値に強く確信がある
B	効果の推定値に中程度の確信がある
C	効果の推定値に対する確信は限定的である
D	効果の推定値がほとんど確信できない

表2 エビデンスレベル対応表

旧エビデンスレベル分類		本ガイドラインにおけるエビデンスレベル分類	
I	システマティック・レビュー/RCTのメタアナリシス	A	I, II
II	1つ以上のランダム化比較試験による	B	III
III	非ランダム化比較試験による	C	IV
IV ^a	分析疫学的研究(コホート研究)	D	VまたはVI
IV ^b	分析疫学的研究(症例対照研究, 横断研究)		
V	記述研究(症例報告やケース・シリーズ)		
VI	患者データに基づかない, 専門委員会や専門家個人の意見		

推奨文は推奨の強さにエビデンスの強さ(A, B, C, D)を併記する。
 (例) 1) 患者Pに対して治療Iを行うことを推奨する(1A) = (強い推奨, 強い根拠に基づく)
 2) 患者Pに対して治療Cに比べ治療Iを行うことを提案する(2C) = (弱い推奨, 弱い根拠に基づく)
 3) 患者Pに対して治療Cも治療Iも行わないことを提案する(2D) = (弱い推奨, とても弱い根拠に基づく)
 4) 患者Pに対して治療Iを行わないことを強く推奨する(1B) = (強い推奨, 中程度の根拠に基づく)

図1 硬化性萎縮性苔癬の診療アルゴリズム



比は10:1であったとの報告があり⁵⁾, 女性に多い。一般的な婦人科医での retrospective な検討では, 1,675名中1.7%に本症がみられたとの報告がある⁶⁾。また, 女性外陰部のLSAの発症時期には, 初経前と閉経後の2つのピークがある⁷⁾。男性の場合には, 少年期から高齢者までみられるが, 30~50歳に発症することが多い⁸⁾。最も多くみられる女性外陰部の病変を他の疾患と鑑別する上で重要な臨床所見は, ①そう痒感や痛みを伴う刺激感, ②外観上の角化性変化である。

性別, 発症年齢, 部位により臨床所見が多少異なるため, それぞれに分けて以下に記載する。

成人女性の外陰部 LSA

象牙色の丘疹や局面で, 浮腫, 紫斑, 水疱, びらん, 潰瘍, 出血などを伴うことがある。ケブネル現象がみられることもある。肛門性器部では, 萎縮性の白色調の上皮からなる扁平な病変で, 性器の周囲や肛門周囲に広がって8の字型を示すこともある。扁平苔癬と異

なり, 膣や子宮頸部などの外陰部の粘膜部位は侵さないが, 皮膚粘膜境界部に生じた場合に膣入り口部の狭窄をきたしうる。経過中に癬痕を生じやすいので, 小陰唇の消失や陰核包皮の閉鎖, クリトリスの埋没などを生じうる。女性においては, LSAの約30%で肛門周囲に病変がみられ, 臀部や陰股部へ拡大しうる⁹⁾。自覚症状は通常はそう痒であり, しばしば強いそう痒が悩みとなる。また, びらん, 亀裂, 膣入口の狭窄などが生じた場合には, 痛みや性交痛がみられることがある。一方で無症状のこともあり, 健診などで気づかれることもある⁹⁾。

女児の外陰部 LSA

成人発症の女性外陰部のLSAと同様の症状を呈する。しかし, 小児の外陰部では出血が目立つことが多く, その場合は性的虐待と間違えられたり, 性的虐待によるケブネル現象として生じたり, 悪化することもある¹⁰⁾¹¹⁾。小児LSA 15例中10例(66%)に肛門周囲

表3 Clinical Question のまとめ

Clinical Question	推奨度	推奨文
CQ1 他の病名で呼ばれることはあるか？	なし	硬化性苔癬 (lichen sclerosus) と呼ばれることが多くなっている。
CQ2 診断にどのような臨床所見が有用か？	2D	性別、発症年齢、部位により臨床症状に多少違いがあるが、圧倒的に女性の外陰部に多い。象牙色の丘疹や局面を呈する。他疾患と鑑別する決定的な所見に乏しいが、女性の外陰部の場合は、そう痒や痛みを伴う刺激感、外観上の角化性変化を診断の参考にすることを提案する。
CQ3 診断に皮膚生検は有用か？	1D	悪性腫瘍やその合併が疑われる場合、他の疾患との鑑別が困難な場合は、皮膚生検の施行を推奨する。
CQ4 自然軽快することはあるか？	2D	小児発症例では、そのような可能性も少なくないことを診療の際に考慮することを提案する。
CQ5 副腎皮質ステロイドの外用薬は有用か？	外陰部 LSA においては 1A, 外陰部以外の LSA においては 1D	外陰部 LSA においては、副腎皮質ステロイドの外用は第一選択の治療として推奨する。外陰部以外の LSA においては、副腎皮質ステロイドの外用治療を提案する。
CQ6 タクロリムス軟膏の外用は有用か？	2D	外用薬として副腎皮質ステロイド外用薬より効果が勝る訳ではないが、治療のひとつとして提案する。
CQ7 光線療法は有用か？	2D	副腎皮質ステロイド外用より効果が優れるというエビデンスはないが、治療法の一つとして提案する。
CQ8 外科的治療は有用か？	1D	悪性腫瘍や尿道口の狭窄などの合併症のある場合は、治療法のひとつとして推奨する。

の病変がみられたとする報告¹²⁾もあり、女兒も含めて女性の肛門周囲病変の頻度はかなり高い。

成人男性の外陰部 LSA

LSA の好発部位は、包皮、冠状溝、亀頭部であり、陰茎はまれである。自覚症状としては、包皮が締め付けられる感じで、それに伴って包茎が生じうる⁹⁾。これはまた勃起障害や勃起時の痛みを誘発する。成人の包茎において、11~30%に LSA がみられるとの報告もある¹³⁾¹⁴⁾。他に排尿異常のみられることがあるが、痒みが主症状ということは少ない。女性と異なり肛門の病変は稀である。また、尿道から近位に病変が及ぶことがある¹⁵⁾。

男児の外陰部 LSA

通常は包皮で、多くは包茎を呈する。包茎の小児の 14~100%に LSA が認められる^{16)~18)}。肛門周囲の病変は成人男性と同様に稀である。

外陰部以外の LSA

成人女性に多く、体幹上半分、腋窩、臀部、大腿外側が好発部位である。典型的な皮疹は、象牙色の局面で、外陰部と同様に出血を伴いうる。ケブネル現象はよく認められ、外的刺激部位に生じる傾向がある。限局性強皮症との鑑別が問題になるが、本症では皮膚表面に角化性変化がみられ、そう痒や痛みのみられることが多い⁹⁾。

CQ3. 診断に皮膚生検は有用か？

推奨文：悪性腫瘍やその合併が疑われる場合、他の

疾患との鑑別が困難な場合は、皮膚生検の施行を推奨する。

推奨度：1D

解説：診断確定のための生検は理想的ではあるが、特徴的な臨床所見から多くの場合診断は容易であり、部位等の問題から特に小児では施行が困難なことが多い。鑑別疾患としては、限局性強皮症、扁平苔癬、慢性湿疹、白斑、円盤状ループスエリテマトーデス、粘膜類天疱瘡などが挙げられる。本疾患では、病理学的に表皮はさまざまな厚さを呈し、最初は過角化や毛孔角栓を示すが、後に萎縮して表皮突起は平坦化する。その下方の真皮は帯状にヒアリン化しており、同部は無構造で浮腫性である。しばしば同部に血管拡張や血管外への赤血球の漏出がみられる。ヒアリン化部位の下に帯状の細胞浸潤がみられることがあるが、時間とともに疎らになったり部分的になる。蛍光抗体直接法で、特徴的な所見はみられない。表皮が肥厚した病変では、約 30%に外陰部の有棘細胞癌が出現するとの報告もあり¹⁹⁾、悪性腫瘍の合併が疑われる場合には、積極的に生検を施行すべきである。なお、British Association of Dermatologists' guidelines for the management of lichen sclerosus 2010⁹⁾では、以下のいずれかの場合に生検を考慮すべきと記載されている。(i) 悪性腫瘍の疑いのあるとき、(ii) 十分な治療に反応しないとき、(iii) 外陰部外に LSA がみられるとき(限局性強皮症との重複を示唆する)、(iv) 色素病変がある

とき（異型メラノサイトの除外），（v）第2選択治療を行うとき．エビデンスレベルは低いが，当ガイドライン作成委員会のコンセンサスのもと，推奨度を1Dとした．

CQ4. 自然軽快することはあるか？

推奨文：小児発症例では，そのような可能性も少ないことを診療の際に考慮することを提案する．

推奨度：2D

解説：長期に経過を観察した大規模な検討はみられない．15例の初経前のLSA女児にクロベタゾールプロピオン酸エステル軟膏外用による初期治療導入後，9例（60％）に再発があり，残りの6例（40％）はその後は自然寛解したと考えられる報告がある¹²⁾．思春期前にLSAを生じて受診していた75例の女児のうち，21例が思春期後もLSAを有していた²⁰⁾．この21例中16例で症状の軽快がみられたが，11例はそう痒などのために間欠的なステロイド外用を必要とした．ほとんどの症例で病勢の軽快がみられたが，16例（75％）では病変が残存し，5例では病変が消失していた．251例の閉経後のLSAのデータベースを調べたところ，5例が小児期の症状の再発であり，外陰部LSAを有する閉経前の若年成人12例中，4例が小児期の症状の再発であった²⁰⁾．

CQ5. 副腎皮質ステロイドの外用薬は有用か？

推奨文：外陰部LSAにおいては，副腎皮質ステロイドの外用は第一選択の治療として推奨する．

推奨度：1A

推奨文：外陰部以外のLSAにおいては，副腎皮質ステロイドの外用治療を提案する．

推奨度：1D

解説：0.05％クロベタゾールプロピオン酸エステル軟膏（strongest）とプラセボを3カ月外用する79例の外陰部LSAのランダム化比較試験において，痒み，灼熱感，痛み，性交痛などの症状の寛解は前者で75％，後者で10％であり，肉眼的変化や病理組織学的評価も有意に改善した²¹⁾．臨床的に包茎を認める40例のLSA男児に0.05％フランカルボン酸モメタゾン軟膏またはプラセボを5週間外用後に包皮切除術を行って評価したランダム化比較試験において，7例は研究から脱落，ステロイド外用群のうち7例は臨床的に改善，10例は変化なしであった．改善した7例は，病理組織学的に早期が5例，中間期が2例であり，早期や中間期の病変で有効と考えられた．プラセボ群では，5例が臨床的に悪化し，11例は不変であった²²⁾．いずれの研究で

も，問題となる副作用は認められていない．これらの2つのランダム化比較試験については，システマティックレビュー/メタアナリシスにおいて，小規模のためエビデンスは限られるとしながらも，ステロイド外用の有用性が示されている²³⁾．

成人男性の外陰部LSAにおいて，22例のLSAにクロベタゾールプロピオン酸エステル軟膏を1日1～2回，平均7.1週間外用したところ，そう痒，熱感，疼痛，性交痛，包茎，排尿障害，病理所見が有意に改善していたとのretrospectiveな研究の報告がある²⁴⁾．また，retrospectiveな検討で，66例にクロベタゾールプロピオン酸エステル軟膏を1日1～2回外用したところ，外科的治療が必要になった症例はなかったことが報告されている²⁵⁾．

70例の男児外陰部LSAの検討では，局所のステロイド外用は症状を軽快させ，副作用も最小限であった²⁶⁾．111例の包茎を有する男児のprospectiveな研究で，1カ月ベタメタゾンを外用したところ，80％では包茎が改善し，10％は外用継続が必要で，残り10％は治療抵抗性で包皮切除術を必要とした²⁷⁾．また，中等度の強さのステロイド外用の効果をみるプラセボ対照比較試験において，ステロイド外用は早期や中間期の症例を改善させ，晩期の症例のさらなる悪化を防ぐ可能性が示されている²²⁾．

どのステロイド外用薬が有用かを比較したランダム化比較試験の報告はみられない．しかし，クロベタゾールプロピオン酸エステル軟膏が通常使用され，54～66％の症例で外陰部LSAの症状が完全になると報告されている²⁸⁾²⁹⁾が，高齢者では若年者より寛解率が低い²⁸⁾．また，クロベタゾールプロピオン酸エステル軟膏を6カ月外用継続しても，問題となる副作用はみられなかったとの報告³⁰⁾もあり，これまで感染症や発癌の増加などを含めた問題となる副作用は指摘されていない．

使用方法に関して定まったものはないが，British Association of Dermatologists' guidelines for the management of lichen sclerosus 2010⁹⁾では，以下のような使用案が記載されている．新たに診断された症例では，クロベタゾールプロピオン酸エステル軟膏を夜に1回4週間外用を継続し，その後隔日で4週間，さらに週に2回4週間外用する．使用回数の減少とともに再燃した場合には，回数を再び増やして軽快してから，また回数を減らしていく．有効な場合には，過角化，出血，亀裂，びらんなどが軽快するが，萎縮，癬痕，白

色調の色の変化は残存する。

外陰部外のLSAについては、ランダム化比較試験などではなく、クロベタゾールプロピオン酸エステル軟膏がよく使用される。外陰部のLSAと比べてステロイド外用の効果は弱い。エビデンスは乏しいものの、当ガイドライン作成委員会のコンセンサスとして、外陰部外のLSAに対するステロイド外用治療の推奨度を1Dとした。

CQ6. タクロリムス軟膏の外用は有用か？

推奨文：外用薬として副腎皮質ステロイド外用薬より効果が勝る訳ではないが、治療のひとつとして提案する。

推奨度：2D

解説：成人女性の外陰部LSAでは、タクロリムスの外用が有用であったとする少数の報告がある³¹⁾。以前の治療に抵抗性ないし反応に乏しかった11例のLSA患者に対して、0.1%タクロリムス軟膏を1日2回、6週間外用し、さらに6週間かけて減量していった。客観的なパラメータには影響が乏しかったが、症状の改善や寛解が認められた。また、多施設での84症例（女性49例、男性32例、女兒3例）の活動性のあるLSA 79例（外陰部、5例が外陰部外）に対して、0.1%タクロリムス軟膏を1日2回外用したところ、24週の時点で43%の症例において活動性のあるLSAが消失した。18カ月間の経過観察期間中に重篤な副作用はみられず、安全で効果的な治療であることが示唆されている³²⁾。58例の女性の外陰部LSAにおいて、3カ月間にわたって、0.05%のクロベタゾールプロピオン酸エステル軟膏外用と0.1%タクロリムス軟膏外用の二重盲検ランダム化試験を施行したところ、ステロイド外用群の方が、臨床所見の消失した症例が多く、臨床所見と症状の消失した症例も有意に多かった³³⁾。この結果からは、ステロイドがタクロリムスより有用と考えられる。16名の活動性のあるLSAにタクロリムス軟膏1日2回外用し、治療効果が検討されている³⁴⁾。この中で、外陰部の10症例では5例で寛解、4例で部分寛解が得られたが、経過中に6例が再燃した。外陰部外の症例では1例が部分寛解を呈したのみで、5例では反応がみられなかった。

本治療法は、ステロイドと異なり皮膚萎縮を招かない利点があるが、ステロイドに効果が勝る訳ではなく、特に外陰部外の病変には効果が乏しいようである。悪性腫瘍が発生したとの報告もあり³⁵⁾³⁶⁾、より大規模で長期的な安全性の検討が必要である。

CQ7. 光線療法は有用か？

推奨文：副腎皮質ステロイド外用より効果が優れるというエビデンスはないが、治療法の一つとして提案する。

推奨度：2D

解説：ステロイドの外用や局所注射を含む他の治療で5年以上有意な改善がみられなかった外陰部LSAの5例（成人の男性2例、女性3例）に外用Psoralen-UVA (PUVA) 療法を施行したところ、罹病期間が20年以上と最も長かった男性1例は不変であったが、男性1例と女性1例は改善がみられた。また、罹病期間が5年以上と5例の中では最も短かった女性2例では、著明な改善がみられている³⁷⁾。

外陰部以外のLSA 10例の検討で、低用量のUVA1療法が臨床症状や超音波エコーで測定した皮膚の肥厚を有意に改善したとの報告がある³⁸⁾。また、最強ランクのステロイド外用や局注で有意な改善がみられなかった成人の男性2例、女性3例の難治性外陰部LSAにUVA1を照射した検討で、最初は7例中5例で軽快がみられたが、そのうちの2例は再燃した。再燃しなかった3例では、その後間欠的なステロイド外用の継続で症状のコントロールが可能になった³⁹⁾。

30例の外陰部LSにおいて、UVA1光線療法（50 J/cm²を週に4回自宅で照射）と0.05%のクロベタゾールプロピオン酸エステル軟膏外用1日1回の3カ月間のランダム化比較試験において、total clinician's scoreの平均は、UVA1光線療法が35.6%の減少、軟膏が51.4%の減少と、いずれも有意に低下していたが、両群間には有意差がみられなかった。痒みのVAS score、Skindex-29、超音波所見、組織所見などでは、軟膏で効果がみられたのに対して、UVA1療法では有意な効果がみられなかった⁴⁰⁾。

UVBの検討に関する報告については、narrow-band UVBが外陰部外のLSAに有用であったとの症例報告がみられるのみである⁴¹⁾。

CQ8. 外科的治療は有用か？

推奨文：悪性腫瘍や尿道口の狭窄などの合併症のある場合は、治療法の一つとして推奨する。

推奨度：1D

解説：

成人女性の外陰部LSA

British Association of Dermatologists' guidelines for the management of lichen sclerosus 2010では、外陰部組織の切除は通常のLSAでは適応がなく、悪性腫

瘍や機能障害がある場合に限って手術は行うべきとの記載がある⁹⁾。

成人男性の外陰部 LSA

多施設における 215 例の平均罹病期間 5 年の男性陰莖部の LSA において、包皮切除術は 100%、尿道口切開は 80%、包皮切除術と尿道口切開の組み合わせは 100%、さまざまな手技の尿道形成は 73~91% で奏効したとの報告がある⁴²⁾。一方、包茎に対して過去に包皮切除術を受け、採取した包皮に LSA が確認された 20 例のうち、11 例はその後も LSA が残存していたとの報告がある。しかも、その中の 3 名では、手術後癒痕部位に LSA が認められている⁸⁾。包皮切除を受けた男性における LSA の発症は確かに稀だが、包皮切除が必ずしもその後の LSA の悪化を予防できるようなようである。ただし、LSA により生じた外尿道口狭窄症に対しては、尿道拡張術や尿道再建手術などが通常行われる。

小児の外陰部 LSA

包茎に対して包皮切除術を施行しても、半数以上で LSA が残存することが報告されている⁸⁾。このため、まずはステロイド外用などの保存的な治療から開始し、外科的治療はそれらの治療に抵抗性の場合に考慮すべきである。

外陰部外の LSA

病変部の皮膚削除術が、行われることがある⁴³⁾。

【文献】

- 1) Wigley JE: Balanitis Xerotica Obliterans. *Proceedings of the Royal Society of Medicine*, 1946; 39: 481-482.(レベル V)
- 2) Berkeley C, Bonney V: Leucoplakic Vulvitis and Its Relation to Kraurosis Vulvae and Carcinoma Vulvae. *Br Med J*, 1909; 2: 1739-1744.(レベル V)
- 3) Kaufman RH: Hyperplastic dystrophy. *The Journal of reproductive medicine*, 1976; 17: 137-145.(レベル V)
- 4) Friedrich EG Jr: Lichen sclerosus. *The Journal of reproductive medicine*, 1976; 17: 147-154.(レベル V)
- 5) Wallace HJ, Whimster IW: Vulval atrophy and leukoplasia. *Br J Dermatol*, 1951; 63: 241-257.(レベル V)
- 6) Goldstein AT, Marinoff SC, Christopher K, Srodon M: Prevalence of vulvar lichen sclerosus in a general gynecology practice. *The Journal of reproductive medicine*, 2005; 50: 477-480.(レベル V)
- 7) Wallace HJ: Lichen sclerosus et atrophicus. *Transactions of the St John's Hospital Dermatological Society*, 1971; 57: 9-30.(レベル V)
- 8) Lipscombe TK, Wayte J, Wojnarowska F, Marren P, Luzzi G: A study of clinical and aetiological factors and possible associations of lichen sclerosus in males. *The Australasian journal of dermatology*, 1997; 38: 132-136.(レベル V)
- 9) Neill SM, Lewis FM, Tatnall FM, Cox NH; British Association of D: British Association of Dermatologists' guidelines for the management of lichen sclerosus 2010. *Br J Dermatol*, 2010; 163: 672-682.(レベル I)
- 10) Handfield-Jones SE, Hinde FR, Kennedy CT: Lichen sclerosus et atrophicus in children misdiagnosed as sexual abuse. *Br Med J (Clin Res Ed)*, 1987; 294: 1404-1405.(レベル V)
- 11) Warrington SA, de San Lazaro C: Lichen sclerosus et atrophicus and sexual abuse. *Archives of disease in childhood*, 1996; 75: 512-516.(レベル V)
- 12) Patrizi A, Gurioli C, Medri M, Neri I: Childhood lichen sclerosus: a long-term follow-up. *Pediatric dermatology*, 2010; 27: 101-103.(レベル V)
- 13) Aynaud O, Piron D, Casanova JM: Incidence of preputial lichen sclerosus in adults: histologic study of circumcision specimens. *J Am Acad Dermatol*, 1999; 41: 923-926.(レベル V)
- 14) Liatsikos EN, Perimenis P, Dandinis K, Kaladelfou E, Barbaliadis G: Lichen sclerosus et atrophicus. Findings after complete circumcision. *Scandinavian journal of urology and nephrology*, 1997; 31: 453-456.(レベル IV)
- 15) Pugliese JM, Morey AF, Peterson AC: Lichen sclerosus: review of the literature and current recommendations for management. *The Journal of urology*, 2007; 178: 2268-2276.(レベル V)
- 16) Chalmers RJ, Burton PA, Bennett RF, Goring CC, Smith PJ: Lichen sclerosus et atrophicus. A common and distinctive cause of phimosis in boys. *Arch Dermatol*, 1984; 120: 1025-1027.(レベル V)
- 17) Meuli M, Briner J, Hanimann B, Sacher P: Lichen sclerosus et atrophicus causing phimosis in boys: a prospective study with 5-year followup after complete circumcision. *The Journal of urology*, 1994; 152: 987-989.(レベル V)
- 18) Kiss A, Kiraly L, Kutasy B, Merksz M: High incidence of balanitis xerotica obliterans in boys with phimosis: prospective 10-year study. *Pediatric dermatology*, 2005; 22: 305-308.(レベル IV)
- 19) Hart WR, Norris HJ, Helwig EB: Relation of lichen sclerosus et atrophicus of the vulva to development of carcinoma. *Obstetrics and gynecology*, 1975; 45: 369-377.(レベル V)
- 20) Powell J, Wojnarowska F: Childhood vulvar lichen sclerosus. The course after puberty. *The Journal of reproductive medicine*, 2002; 47: 706-709.(レベル V)
- 21) Bracco GL, Carli P, Sonni L, Maestrini G, De Marco A, Taddei GL, et al: Clinical and histologic effects of topical treatments of vulvar lichen sclerosus. A critical evaluation. *The Journal of reproductive medicine*, 1993; 38: 37-40.(レベル II)
- 22) Kiss A, Csontai A, Pirot L, Nyirady P, Merksz M, Kiraly L: The response of balanitis xerotica obliterans to local

- steroid application compared with placebo in children. *The Journal of urology*, 2001; 165: 219-220.(レベル II)
- 23) Chi CC, Kirtschig G, Baldo M, Lewis F, Wang SH, Wojnarowska F: Systematic review and meta-analysis of randomized controlled trials on topical interventions for genital lichen sclerosus. *J Am Acad Dermatol*, 2012; 67: 305-312.(レベル I)
- 24) Dahlman-Ghozlan K, Hedblad MA, von Krogh G: Penile lichen sclerosus et atrophicus treated with clobetasol dipropionate 0.05% cream: a retrospective clinical and histopathological study. *J Am Acad Dermatol*, 1999; 40: 451-457.(レベル V)
- 25) Riddell L, Edwards A, Sherrard J: Clinical features of lichen sclerosus in men attending a department of genitourinary medicine. *Sexually transmitted infections*, 2000; 76: 311-313.(レベル V)
- 26) Powell J, Wojnarowska F: Childhood vulvar lichen sclerosus: an increasingly common problem. *J Am Acad Dermatol*, 2001; 44: 803-806.(レベル IV)
- 27) Yang SS, Tsai YC, Wu CC, Liu SP, Wang CC: Highly potent and moderately potent topical steroids are effective in treating phimosis: a prospective randomized study. *The Journal of urology*, 2005; 173: 1361-1363.(レベル II)
- 28) Renaud-Vilmer C, Cavellier-Balloy B, Porcher R, Dubertret L: Vulvar lichen sclerosus: effect of long-term topical application of a potent steroid on the course of the disease. *Arch Dermatol*, 2004; 140: 709-712.(レベル V)
- 29) Cooper SM, Gao XH, Powell JJ, Wojnarowska F: Does treatment of vulvar lichen sclerosus influence its prognosis? *Arch Dermatol*, 2004; 140: 702-706.(レベル IV)
- 30) Diakomanolis ES, Haidopoulos D, Syndos M, Rodolakis A, Stefanidis K, Chatzipapas J, et al: Vulvar lichen sclerosus in postmenopausal women: a comparative study for treating advanced disease with clobetasol propionate 0.05%. *European journal of gynaecological oncology*, 2002; 23: 519-522.(レベル III)
- 31) Virgili A, Lauriola MM, Mantovani L, Corazza M: Vulvar lichen sclerosus: 11 women treated with tacrolimus 0.1% ointment. *Acta Derm Venereol*, 2007; 87: 69-72.(レベル V)
- 32) Hengge UR, Krause W, Hofmann H, Stadler R, Gross G, Meurer M, et al: Multicentre, phase II trial on the safety and efficacy of topical tacrolimus ointment for the treatment of lichen sclerosus. *Br J Dermatol*, 2006; 155: 1021-1028.(レベル V)
- 33) Funaro D, Lovett A, Leroux N, Powell J: A double-blind, randomized prospective study evaluating topical clobetasol propionate 0.05% versus topical tacrolimus 0.1% in patients with vulvar lichen sclerosus. *J Am Acad Dermatol*, 2014; 71: 84-91.(レベル II)
- 34) Kim GW, Park HJ, Kim HS, Kim SH, Ko HC, Kim BS, et al: Topical tacrolimus ointment for the treatment of lichen sclerosus, comparing genital and extragenital involvement. *The Journal of dermatology*, 2012; 39: 145-150.(レベル V)
- 35) Edey K, Bisson D, Kennedy C: Topical tacrolimus in the management of lichen sclerosus. *BJOG: an international journal of obstetrics and gynaecology*, 2006; 113: 1482; author reply-3.(レベル V)
- 36) Fischer G, Bradford J: Topical immunosuppressants, genital lichen sclerosus and the risk of squamous cell carcinoma: a case report. *The Journal of reproductive medicine*, 2007; 52: 329-331.(レベル V)
- 37) Reichrath J, Reinhold U, Tilgen W: Treatment of genitonal lesions in inflammatory skin diseases with PUVA cream photochemotherapy: an open pilot study in 12 patients. *Dermatology*, 2002; 205: 245-248.(レベル V)
- 38) Kreuter A, Gambichler T, Avermaete A, Happe M, Bacharach-Buhles M, Hoffmann K, et al: Low-dose ultraviolet A1 phototherapy for extragenital lichen sclerosus: results of a preliminary study. *J Am Acad Dermatol*, 2002; 46: 251-255.(レベル V)
- 39) Beattie PE, Dawe RS, Ferguson J, Ibbotson SH: UVA1 phototherapy for genital lichen sclerosus. *Clinical and experimental dermatology*, 2006; 31: 343-347.(レベル V)
- 40) Terras S, Gambichler T, Moritz RK, Stucker M, Kreuter A: UV-A1 phototherapy vs clobetasol propionate, 0.05%, in the treatment of vulvar lichen sclerosus: a randomized clinical trial. *JAMA dermatology*, 2014; 150: 621-627.(レベル II)
- 41) Colbert RL, Chiang MP, Carlin CS, Fleming M: Progressive extragenital lichen sclerosus successfully treated with narrowband UV-B phototherapy. *Arch Dermatol*, 2007; 143: 19-20.(レベル V)
- 42) Kulkarni S, Barbagli G, Kirpekar D, Mirri F, Lazzeri M: Lichen sclerosus of the male genitalia and urethra: surgical options and results in a multicenter international experience with 215 patients. *European urology*, 2009; 55: 945-954.(レベル V)
- 43) Klein LE, Cohen SR, Weinstein M: Bullous lichen sclerosus et atrophicus: treatment by tangential excision. *J Am Acad Dermatol*, 1984; 10 (Pt 2): 346-350.(レベル V)